

Az invertált papilloma bemutatása egy ritka eset kapcsán

Szalontai János dr.¹, Kulka Janina dr.², Riesz Péter dr.¹

¹Semmelweis Egyetem, Urológiai Klinika és Uroonkológiai Centrum, Budapest (igazgató: Nyirády Péter dr.)

²Semmelweis Egyetem, II. sz. Patológiai Intézet, Budapest (igazgató: Kiss András dr.)

Levelezési cím:
SOTE Urológiai Klinika
1082 Budapest, Üllői út 78/B
E-mail:
szalontai.janos@citromail.hu

ÖSSZEFOGLALÁS

Az invertált papilloma egy ritkán előforduló, urothelialis eredetű jóindulatú daganat. Etiológiai faktorai egyelőre ismeretlenek. Leggyakrabban a húgyhólyagban fordul elő, de a vesemedencében, a húgyvezetékben és a húgycsőben is kialakulhat.

Több magyar összefoglaló cikk is született az invertált papillómáról, azonban azok a húgyhólyagban elhelyezkedő invertált urothelialis papillómáról számolnak be. Egy idős férfi betegben felismert, vesevezetékben elhelyezkedő 5 cm hosszúságú invert papilloma ismertetése kapcsán szeretnénk felhívni a figyelmet erre az entitásra.

KULCSSZAVAK

INVERT PAPILLOMA, URÉTER

Presentation of a rare case of inverted papilloma

SUMMARY

Inverted papilloma is a rare benign tumor of urothelial origin. Its etiological factors are still unknown. It most commonly occurs in the bladder, but can also develop in the renal pelvis, ureters, and urethra. Several Hungarian review articles have been published on inverted papilloma, but they report on inverted urothelial papilloma in the bladder. In connection with the description of a 5 cm long inverted papilloma located in the ureter in an elderly male patient, we would like to draw attention to this entity

KEYWORDS

INVERTED PAPILLOMA, URETER

Az invertált papilloma egy ritkán előforduló, urothelialis eredetű jóindulatú daganat. Etiológiai faktorai egyelőre ismeretlenek. Leggyakrabban a húgyhólyagban fordul elő, de a vesemedencében, a húgyvezetékben és a húgycsőben is kialakulhat.

Több magyar összefoglaló cikk is született az invertált papillómáról, azonban azok a húgyhólyagban elhelyezkedő invertált urothelialis papillómáról számolnak be (1–3, 6).

Esetismertetés

M. Gy. 72 éves obes férfi beteg kivizsgálása fokozódó fáradékonyosság, gyengeség és kezeinek zsibbadása miatt indult. Távolsági anamnézisében kezelt hipertónia és a jobb oldali arteria carotis interna 55%-os szűkülete szerepelt. Tánydont szedett, egyéb gyógyszereket nem. Ultrahangvizsgálat a bal vese üregrendszeri tágulatát véleményezte, az elkészült kontrasztanyag CT pedig a bal oldali uréter disztális szakaszán 5 cm hosszan lument kitöltő lágyrészképletet írt le. Vizeletüledékben eltérés nem volt, mellkasröntgen történt, kóros elváltozás nem ábrázolódott. Mindezek alapján bal oldali

ureteronephrectomiát végeztünk. Szövetteni vizsgálat malignitásra utaló eltérést nem véleményezett, a húgyvezeték ürterét invertált növekedési mintázatú urothelialis papilloma (IUP) töltötte ki. Az IUP egy ritka elváltozás, leginkább a húgyhólyagban alakul ki, ilyen nagy méretben és szokatlan lokalizációban, mint esetünkben, kifejezetten raritásnak számít.

Megbeszélés

Az invertált papilloma a WHO-definíció szerint egy jóindulatú tumor, amely minimális citológiai atípiát és invertált növekedési mintázatot mutató urothelialis sejtekből áll. Az invertált papilloma elnevezést 1963-ban Potts és Hirst használta először egy egyedi morfológiai megjelenést mutató urothelialis tumor megnevezésére. Paschkis, bécsi urológus, azonban már 1927-ben leközölt négy, az invertált urothelialis papillomával azonos morfológiai képet mutató tumort, amelyeket adenomatoid polipnak nevezett. 1983-ban, Kunze és munkatársai javasolták az IUP felosztását két különálló szubtípusra. A trabekuláris variáns anasztomizáló sejtötegeket és trabekulákat képező urothelialis sejtekből áll, amelyek a lamina propria-ba bebolto-

1. ÁBRA: IUP MAKROSZKÓPOS KÉPE

sulnak. Ezek a hámstruktúrák centrálisan érett urothelialis hám-sejteket, míg a perifériás, széli részeken sötétebb festődésű, paliszádszerűen elrendeződött basalis sejteket tartalmaznak. A glanduláris variánst úgy definiálták, hogy ez esetben a tumor urothelialis sejtfészkekből áll, amelyek urothelialis sejtek által bélelt pszeudoglanduláris üregeket, vagy nyáktermelő sejtekből álló valódi mirigyeket tartalmaznak. A glanduláris variáns nem talált a szakirodalomban széles körű elfogadásra, mivel morfológiai megjelenése átfedést mutatott a „florid cystitis glandularis” megjelenésével (4).

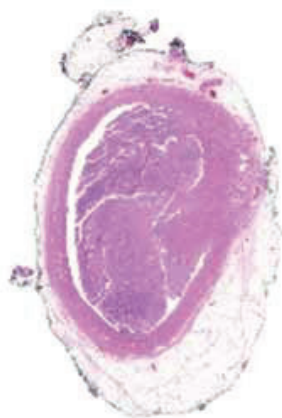
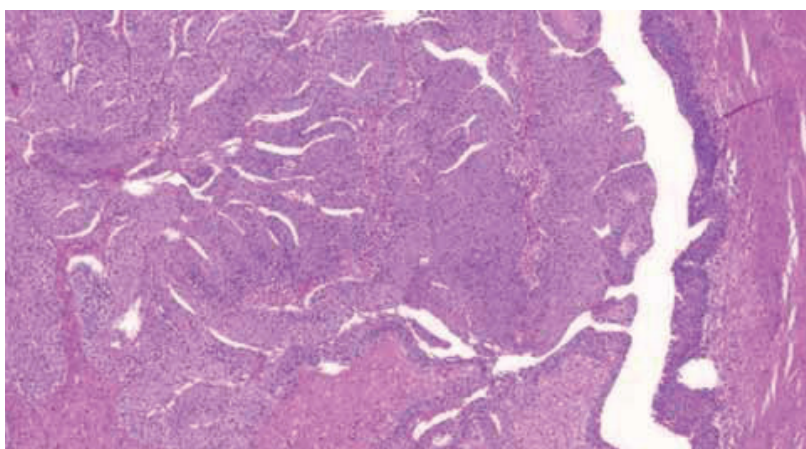
Az IUP az urothelialis tumorok körülbelül 1-2%-át képezi, a férfiakban lényegesen gyakoribb, a különböző tanulmányokban az 1:4 aránytól egészen 1:12 arányig változik. Az IUP szinte bármely életkorban megjelenhet, összefoglaló közlemények szerint a betegek életkora a 10 éves kor és a 94 éves kor között van. Gyermekekben kifejezetten ritka, az IUP incidenciája a hatvan-, illetve

hetvenéves életkorokban a legmagasabb. Az IUP előfordulási gyakorisága a különböző földrajzi régiók szerint változatosságot nem mutat, a különböző népcsoportokból közölt adatok egyaránt 1-2%-os előfordulási gyakoriságról számolnak be.

Az invertált papilloma etiológiai faktora jelenleg ismeretlenek, feltételezik a Brunn-sejtfészkek hiperpláziáját és a krónikus gyulladást, mint lehetséges kóroki tényezőket. Ez az elmélet magyarázná, hogy az IUP leggyakrabban az irritációnak és gyulladásoknak leginkább kitett helyeken, a trigonum területén és hólyagnyakon alakul ki. Ezen elmélettel összhangban van az IUP recidívainak alacsony száma és ritka multifokális megjelenése. A prosztata hiperpláziája így hajlamosító tényező lenne az IUP kialakulására. A HPV 16 és 18 típusait polimeráz-láncreakció módszerével kimutatták az IUP-ban, de a vírusok esetleges kóroki szerepe a tumor kialakulásában tisztázatlan. Tanulmányokban a dohányzás és ipari karcinogének szerepét is feltételezték, de ezen összefüggések még további bizonyításra szorulnak.

Az IUP az esetek többségében a húgyhólyagban alakul ki, de megjelenhet az uréterekben, a pyelon nyálkahártyáján és a húgycsőben is. A húgyhólyagban leggyakrabban a trigonum és a hólyagnyak területén, az oldalfalakon, illetve a hátsó falon észlelték. Az elváltozások többsége szoliter, azonban multifokális is lehet. A tumor makroszkópos megjelenése gyakran papilláris, de nem papilláris megjelenés is ismert. Képkötő vizsgálatok alapján, a tumor többnyire rövid nyéllal rendelkezik, a hólyag ürterébe bebolttosul, a felszíne általában sima, azonban széles alapon ülő, szesszilis morfológiájú eseteket is leírtak. Az IUP általában kicsi, legfeljebb 3 cm átmérőjű tumor, azonban nagyobb méretű, akár 8 cm átmérőjű esetek is ismertek (5).

Tünetei változatosak, nem specifikusak és mindemellett gyakran tünetmentes is maradhat. A betegek obstrukciós tünetekkel, vizelési zavarral, vizelés közbeni fájdalommal és fájdalommentes vémivétel tünetével jelentkezhetnek. Esetenként azonban az IUP-t egyéb panasz miatt végzett képalkotó vizsgálattal fedezik fel. Ritkább panaszok közé tartozik a pyuria és a hasi diszkomfortérzés. A fizikális vizsgálatnak kevés szerepe van az IUP klinikai diag-

2. ÁBRA: INVERTÁLT PAPILLOMA ÁTNÉZETI KÉPE**3. ÁBRA: IUP INVERTÁLT NÖVEKEDÉST MUTATÓ SZÖVETANI KÉPE**

nosztikájában, totál retenciót okozó esetekben a vizelettel telt hólyag kikopogtatható. A képalkotó vizsgálatok közül az ultrahang-, a CT- és az MRI-vizsgálatok megemlítendőek, míg a húgyhólyagban elhelyezkedő IUP kimutatásában a cisztoszkópia kiemelten fontos. Az IUP nem-invazív diagnosztikája szempontjából a vizelet exfoliatív citológiai vizsgálata legtöbbször nem megfelelő, hiszen a tumort többnyire ép, szabályos szerkezetű urothelialis hám fedi. Az egyértelmű diagnózisa a reszekciót követő szövettani vizsgálattal történik.

Az elsődleges terápiás eljárás a tumor reszekciója. Az elváltozás elhelyezkedésétől függően a reszekció történhet transurethralisan, amennyiben az elváltozás proximálisabban, az uréterben, vagy a vesemedencében helyezkedik el, uréterrendszerrel.

Ezen esetekben szükség lehet perkután endoszkópos reszekcióra, részleges ureterectomiára, esetleg nephrectomiára.

Ritkasága ellenére azon betegeknél, akiknél a húgyvezetékben urothelialis elváltozás kerül leírásra, de a malignitás nem bizonyítható egyértelműen, meg kell fontolni az invertált papilloma jelenlétét. A húgyutak bármely részén előforduló IUP figyelmeztető jel arra, hogy a pácienst szoros klinikai követése szükséges malignus elváltozások kizárása céljából, mert az invertált papillomák 10%-ában lehetséges malignus transzformáció. Alkalmanként az IUP-ot szövettani atípiával is jellemezheti, mint a kifejezetten megnagyobbodott sejtmag, prominens nucleolus vagy a fokozott mitotikus aktivitás. Ezért fontos az invertált növekedési mintázatot mutató urothelialis tumortól való pontos eldifferenciálása.

Irodalom

1. Riesz P, Székely E, Majoros A, Romics I. Invertált papilloma húgyhólyagban. *Uroonkológia* 2004; 2(3): 86–88.
2. Riesz P, Székely E, Törzsök P, Majoros A, Szendroi A, Dombovári P, Romics I. Jóindulatú daganat-e a húgyhólyag invertált papillómája. *Orv Hetil* 2010; 151(3): 92–5. <https://doi.org/10.1556/oh.2010.28754>
3. Székely E, Törzsök P, Riesz P, Korompay A, Fintha A, Székely T, Lotz G, Nyirády P, Romics I, Timár J, Schaff Z, Kiss A. Expression of Claudins and Their Prognostic Significance in Non-Invasive Urothelial Neoplasms of the Human Urinary Bladder. *J Histochem Cytochem* 2011; 59(10): 932–41. <https://doi.org/10.1369/0022155411418829>
4. Wobker SE, Zhong M, Epstein JI. Polypoid urothelial tumor with inverted growth pattern in the renal pelvis: morphologic and molecular characteristics of a unique diagnostic entity. *Hum Pathol* 2017 Jan; 59: 26–33. doi: 10.1016/j.humpath.2016.07.030 Epub 2016 Aug 27 <https://doi.org/10.1016/j.humpath.2016.07.030>
5. Kapranos N, Mertziotis N1, Kozyrakis D, Petrolekas A, Terzi M. Inverted papilloma of the ureter: study of a rare case with emphasis on clinicopathologic implications. *Can Urol Assoc J* 2012 Dec; 6(6): E274–6. doi: 10.5489/cuaj.11287. <https://doi.org/10.5489/cuaj.134>
6. Kisbenedek L, Hidvégi J, Romics I. A húgyúrendszer inverz papillomáiról. *Urol Nephrol Szle* 1984; 11: 133–134.