

# Kontinencián innen, műsphincteren túl

Molnár Ágnes dr., Kenyeres Balázs dr., Pytel Ákos dr.

PTE KK, Urológiai Klinika, Pécs (igazgató: Szántó Árpád dr.)

Levelezési cím: Dr. Molnár Ágnes  
PTE KK Urológiai Klinika  
7621 Pécs, Munkácsy M. u. 2.  
E-mail:  
molnaragnes01@gmail.com

## ÖSSZEFOGLALÁS

**Bevezetés:** A súlyos férfi terheléses inkontinencia a radikális prostatectomia után kialakult leggyakoribb szövődmény, sebészi kezelésében „gold standard” a művi záróizom-beültetés. A készüléket *Dr. Brantley Scott* fejlesztette ki és ültette be először 1972-ben, majd az évtizedek során számos fejlesztésen ment keresztül. A ma is használt formája 1982-ben került forgalomba AMS 800 néven, amely azóta több, mint 250 ezer esetben került beültetésre. Az irodalmi adatok alapján a leggyakoribb szövődmény magának az eszköznek a meghibásodása, uroinfekció, húgycsőlézió, illetve hibás méretválasztás. Ezekben az esetekben a műsphincter cseréje, illetve eltávolítása szükséges. A relatíve magas szövődményráta ellenére is a súlyos esetekben elsőként választandó műtéti terápiás megoldás, mivel a betegek 79%-ánál a kontinencia jelentős javulása érhető el.

**Betegek és módszerek:** Munkacsoportunk által 2010 és 2022 között 21 betegnél került beültetésre AMS 800 műsphincter. Összefoglalónk célja az volt, hogy az általunk végzett beavatkozások szövődményeit összehasonlítsuk az irodalmi adatokkal.

**Eredmények:** 21 beteg nyomon követését végeztük, 16 esetben radikális prostatectomia, míg 5 esetben transurethralis prosztataresekciónál történt AMS 800 beültetése. 6 beteg adjuváns irradációban is részesült. Az esetek 9%-ában infekciós szövődményt észleltünk, emellett 9-9%-ban húgycsőatrófia, illetve húgycsőerőziónél került felismerésre. A készülék meghibásodását az esetek 19%-ában észleltük. Az adjuváns irradációban átesett betegeknél a sebészi reintervenció szignifikánsan gyakrabban vált szükségessé.

**Következtetés:** A jelentős és tartós kontinenciajavulás miatt a gyakori szövődmények ellenére a súlyos férfi terheléses inkontinencia kezelésében a műsphincter-implantáció a „gold standard” megoldás. A gyakori szövődményarány miatt ezen betegek rendszeres utánkövetése alapvető fontosságú.

## KULCSSZAVAK

FÉRFI TERHELÉSES INKONTINENCIA, MÚSPHINCTER, SZÖVŐDMÉNYEK

## Continence from here beyond artificial urinary sphincter

### SUMMARY

**Introduction:** Severe male stress incontinence is the most common complication after radical prostatectomy, and the “gold standard” in its surgical treatment is artificial sphincter implantation. The device was first developed and implanted by *Dr. Brantley Scott* in 1972 and has undergone many improvements over the decades. The form still used today was marketed in 1982 under the name AMS 800, which has since been implanted in more than 250,000 cases. Based on literature data, the most common complications are failure of the device itself, uroinfection, urethral lesion, and incorrect size selection. In these cases, the replacement or removal of the artificial sphincter is necessary. Despite the relatively high complication rate, surgical therapy is the first choice in severe cases, as a significant improvement in continence can be achieved in 79% of patients.

**Patients and methods:** Between 2010 and 2022, our working group implanted an AMS 800 artificial sphincter in 21 patients. The purpose of our summary was to compare the complications of the interventions we performed with literature data.

**Results:** We followed up 21 patients, AMS 800 implantation was performed after radical prostatectomy in 16 and after transurethral prostate resection in 5 cases. 6 patients also received adjuvant irradiation. We detected an infectious complication in 9% of cases, and urethral atrophy and urethral erosion were detected in 9-9% of cases. Device failure was detected in 19% of cases. Surgical reintervention became necessary significantly more often in patients who underwent adjuvant irradiation.

**Conclusions:** Due to the significant and permanent improvement of continence, artificial sphincter implantation is the “gold standard” solution in the treatment of severe male stress incontinence, despite of the frequent complications. Due to the frequent complication rate, regular follow-up of these patients is essential.

### KEYWORDS

MALE STRESS INCONTINENCE, ARTIFICIAL SPHINCTER, COMPLICATIONS

A férfiinkontinencia előfordulása 60 év feletti betegek esetében 10-30% között mozog. A különböző mértékű akaratlan vizeletvesztés 32%-ban köthető az alsó húgyúti tünetcsoporthoz. A 4 leggyakoribb típus a terheléses, a késztetéses, a kevert és az overflow inkontinencia. Összefoglalónkban a terheléses inkontinencia okait, valamint annak sebészi kezelési lehetőségeit ismertetjük.

A terheléses inkontinencia a férfiak körében jelentkező akaratlan vizeletvesztés kevesebb, mint 10%-át teszi ki. Oka a komplex férfi záróizomrendszer sérülése, a külső harántcsíktolt záróizom (musculus sphincter externus) elégtelen működése, amelynek hátterében az esetek döntő többségében iatrogén sebészi szövődmény áll. Kismedencei műtétek során az aktív és a passzív kontinenciáért felelős képletek sérülhetnek, illetve ab ovo eltávolításra kerülnek. Leggyakrabban a prosztatadaganat miatt elvégzett radikális prostatectomia után jelentkezik, de a különböző benignus alsó húgyúti obstrukciós, illetve húgycsőműtéteket követően is előfordulhat. Tünete a hasi nyomásfokozódásra jelentkező akaratlan vizeletvesztés. Ennek mértéke igen változó, az esetek jelentős részében a kifejezett hasprésre jelentkező, cseppekben mérhető vizeletvesztés és a nyugalmi helyzetben is folyamatosan jelentkező vizeletfolyás között igen széles skálán mozog. Az elvesztett mennyiség alapján enyhe, középsúlyos és súlyos terheléses inkontinenciáról beszélhetünk. Kezelése elsősorban sebészi. Enyhe inkontinencia esetén, illetve azon betegeknél, akik nem akarnak, vagy nem alkalmasak invazívabb beavatkozásra – bár nem ajánlott eljárás –, különböző suburotelialis töltőanyagok befecskendezésére van lehetőség. Ezek hatékonysága a tünetek, illetve a száraz epizódok mennyisége szempontjából jelentősen elmarad az invazívabb műtétekéhez képest, hosszú távon 10% körüli (1).

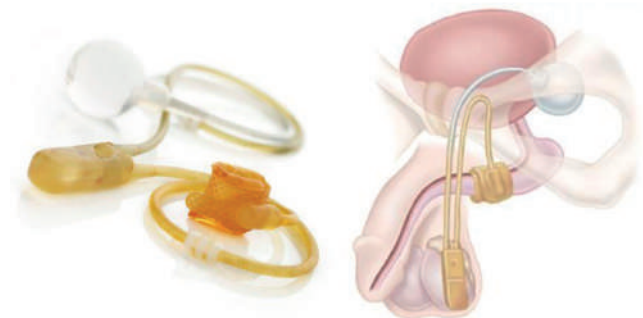Enyhe és középsúlyos esetekben lehetőség van különböző férfiszalagok beültetésére, amelyeket három fő csoportba sorolunk. Több gyártó által is forgalomba kerültek nem állítható, illetve állítható férfiszalagok, emellett autológ fascia szalagok transzpozícióját is egyre gyakrabban végzik, főleg robotasszisztált prostatectomiák esetében. Ezek hatékonysága a teljes kontinencia szempontjából változó. Az irodalmi adatok alapján a nem állítható és állítható szalagok esetében ez kb. 70% (2), míg az autológ eseteknél 60-80% volt (3).

Közepes és súlyos esetekben az szakmai irányelvek alapján kompressziós készülék beültetése javasolt. Ezek egyik fajtája a nem körkörös művi kompressziós készülék, amelynek sikeressége a száraz epizódok szempontjából elmarad a művi záróizoméhoz képest, emellett a műtéti szövődmények száma és súlyossága is jelentősebb (4).

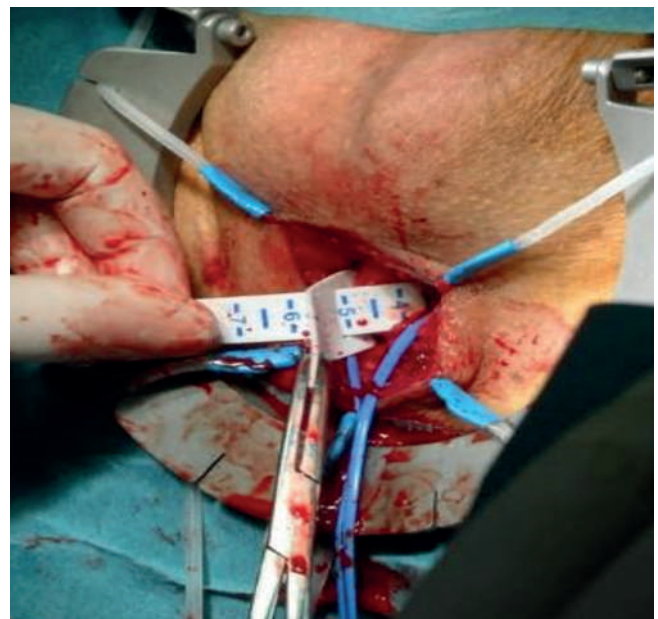Az EAU szakmai irányelvei alapján közepes és súlyos férfi terheléses inkontinencia esetén az elsődlegesen választandó sebészi kezelés a művi záróizom – AMS 800 – beültetés. A továbbiakban az eljárás menetét, illetve ennek szövődményeit mutatjuk be összehasonlítva az általunk elvégzett beavatkozások szövődményeivel, illetve az utánkötetés eredményeivel.

## AMS 800 műsphincter

A jelenlegi formájában elérhető művi záróizom 1982-ben került forgalomba, amely működése során a musculus sphincter externust utánozza. A beteg kontrolláltan nyitja és zárja a készüléket, a hólyagban tartva ezzel a vizeletet. A készülék 3 részből áll, a húgycső köré ültetett mandzsetta felelős a kontinencia fenntartásáért, a herezacskóba helyezett kapcsoló hidraulikus rendszer segítségével pumpálja a mandzsettából a folyadékot a medencecsont mögé ültetett rezervoárba nyitott állapotban, amely a készülék harmadik elemét képezi (1. ábra).

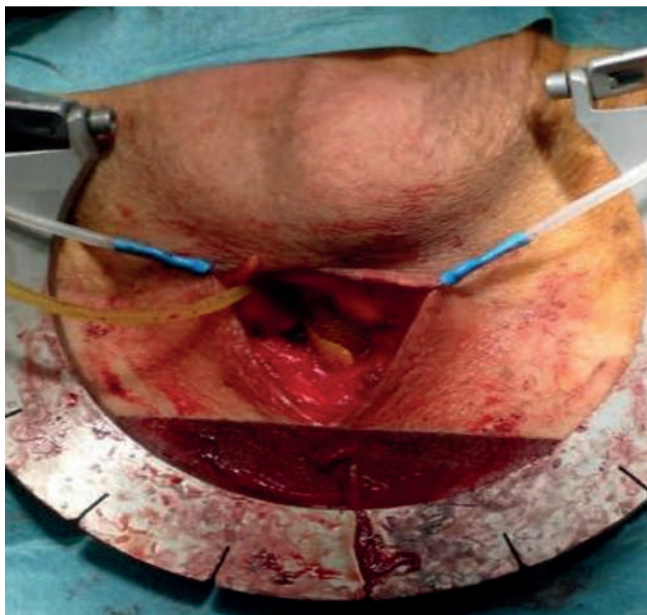


1. ÁBRA: AZ AMS 800 MŰSPHINCTER RÉSZEI ÉS A BEÜLTETÉS SÉMÁS ÁBRÁJA

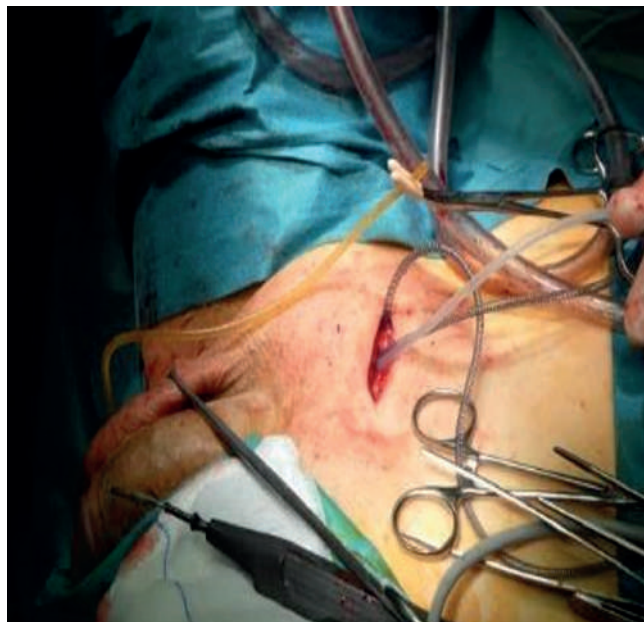

2. ÁBRA: A MANDZSETTAMÉRET KIVÁLASZTÁSA

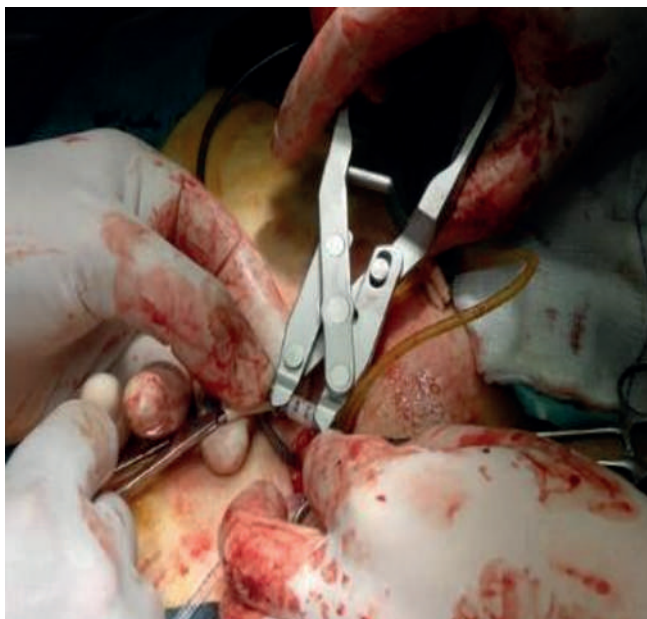
Maga a műtét narkózisban vagy spinális anesztéziában végzendő, a beavatkozás lépései, illetve a készülék összeszerelési útmutatója a gyártó által pontosan meghatározott protokoll alapján történik. Első lépésben gáti feltárásból keressük fel a bulbaris húgycsőszakaszt, amelyet óvatosan kivevünk és



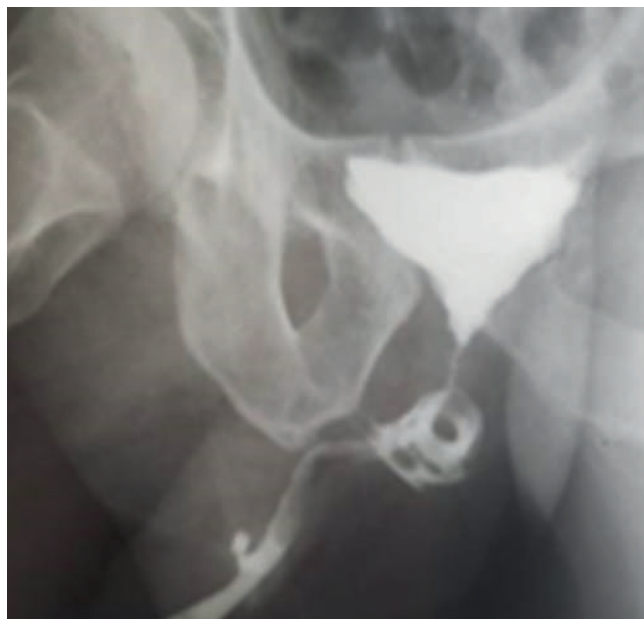
**3. ÁBRA: A BULBARIS HÚGYCSŐSZAKASZRA FELHELYEZETT MANDZSETTA**



**4. ÁBRA: A SCROTUMBA BEHELYEZETT KAPCSOLÓ ÉS A RETZIUS-TÉRBE HELYEZETT BALLON**



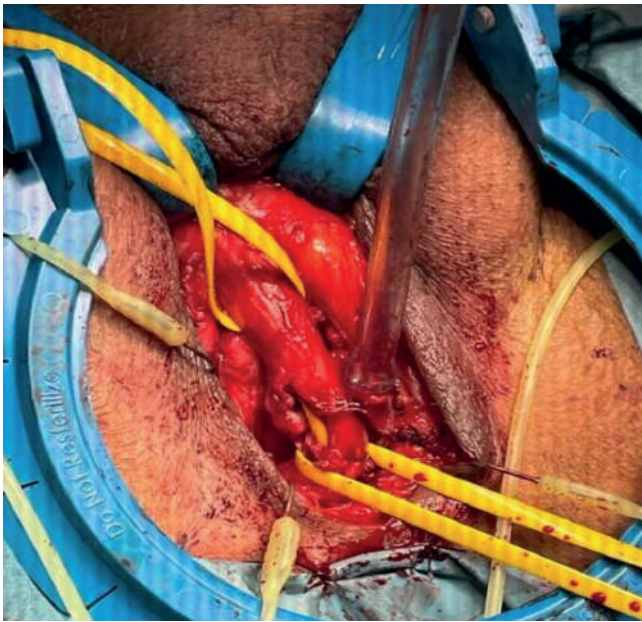
**5. ÁBRA: A LÉGTENÍTETT ELEMELK EGYESÍTÉSE**



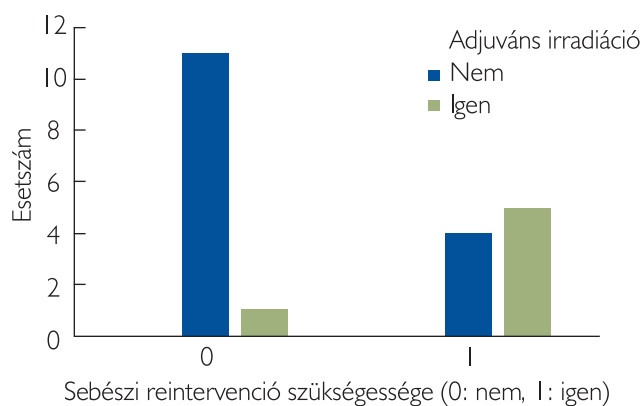
**6. ÁBRA: HÚGYCSŐERÓZÍÓ ANTEGRÁD URETROGRÁFIÁS KÉPE**

egy gyári mérőszalag segítségével pontosan meghatározzuk annak kaliberét (2. ábra). Ez a megfelelő mandzsettaméret kiválasztásában alapvető fontosságú, mivel a helytelen méretű készülék beültetése elégtelen működést, illetve húgycsőeróziót eredményez. Ezt követően a kiválasztott méretű mandzsettát és a hozzá tartozó kapcsolót, valamint rezervoárt fiziológiás sóoldat segítségével légtelenítjük, a rezervoár ballont a cég által meghatározott folyadék mennyiségével feltöltjük. Ezt köve-

tően először a mandzsettát helyezzük a húgycső köré (3. ábra), majd a mi gyakorlatunkban a Retzius-térbe infraperitonealis behelyezzük a rezervoárt (4. ábra). A ballonnal azonos oldalon a scrotum bőre alatt tompán preparálva kialakítjuk a kapcsoló helyét (4. ábra), majd a gyártó által biztosított elemek segítségével egyesítjük az eszköz részeit (5. ábra). A beavatkozás végén a készüléket inaktív állapotban hagyjuk a gyártó által megadott 4-6 hétig.



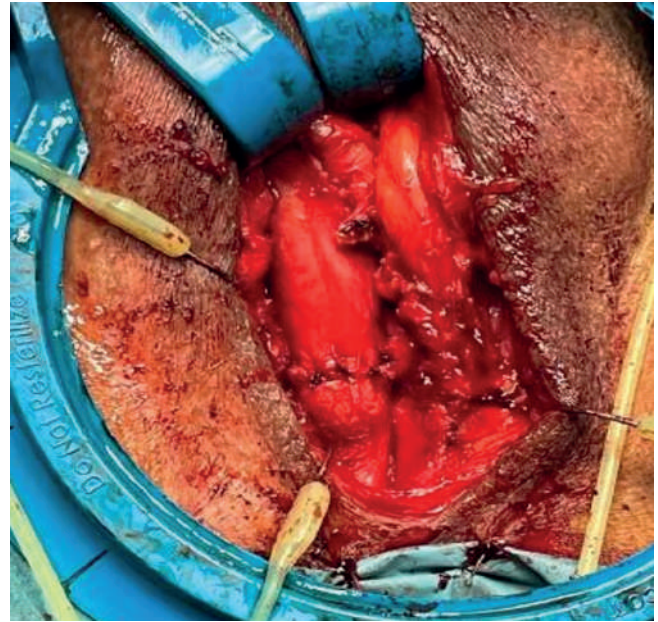
7. ÁBRA: HÚGYCSŐERÓZÍÓ MŰTÉTI KÉPE



9. ÁBRA: IRRADIÁLT ÉS NEM IRRADIÁLT BETEGEK REINTERVENCÍÓS MŰTÉTEI

## Szövődmények

Az irodalmi adatok alapján a leggyakoribb szövődmények a különböző infekciós és húgycsőléziós szövődmények, a különböző tanulmányok alapján incidenciája 8% körüli. Leggyakrabban a beültetést követően 2 éven belül jelentkeznek. Kivédésére parenterális antibiotikumkezelés szükséges, amelyet maximum 24 órán keresztül javasolt adni. A tanulmányok alapján a húgycső-sérülésre hajlamosító tényező a korábbi irradációs kezelés. Ezekben az esetekben a músphincter eltávolítása szükséges, amelyet legkevesebb 3 hónap múlva javasolt ismételt beültetni (5, 6). A húgycsőatrófia előfordulása szintén kb. 8%, a leggyakoribb késői szövődmény. Háttérben a húgycső szöveteinek hipoxiája áll. Az adjuváns irradációs kezelésen átesett betegeknél szintén gyakrabban fordul elő. Ezekben az esetekben a músphincter mandzsettájának cseréje szükséges (5, 6).



8. ÁBRA: HÚGYCSŐERÓZÍÓ SEBÉSZI ELLÁTÁSA

Az eszköz meghibásodása 2-13,8%-ban fordul elő. A gyártó adatai alapján az első 5 évben a készülékek 73,8%-a megfelelő működésű, elégtelen működés esetén a készülék cseréje szükséges (5, 6).

A relatív magas szövődésményráta ellenére is a súlyos esetekben elsőként választandó műtéti terápiás megoldás, mivel a betegek 79%-ánál a kontinencia jelentős javulása érhető el.

## Beteganyag

Retrospektív vizsgálatunkban a 2010 óta AMS 800 beültetésen átesett betegeinket gyűjtöttük össze. Vizsgáltuk a terheléses inkontinenciához vezető okot, az onkológiai kezelés esetén adjuváns irradáció megtörténtét, a szövődésmények megoszlását, sebészeti reintervenció szükségességének típusait, gyakoriságát és rizikótényezőit. A diszkrét paraméterek viszonyát Fisher-féle egzakt próbával vizsgáltuk, szignifikáns összefüggést véleményeztünk  $p < 0,05$  esetén. A statisztikai értékeléshez IBM SPSS ver. 26. statisztikai szoftvert használtunk.

## Eredmények

2010 és 2022 között összesen 21 betegünkönél végeztünk AMS 800 beültetést. 16 esetben prosztatadaganat miatt végzett radikális prostatectomiát követően kialakult, egyéb konzervatív kezelésre refrakter terheléses inkontinencia miatt kényszerültünk művi záróizom-beültetésre. Ezen betegek közül 6 esetben salvage irradáció is történt a radikális műtétet követően. 4 betegnél jóindulatú prosztatamegnagyobbodás miatt végzett transurethralis reszekció, míg 1 betegnél rectumexstirpáció és endoszkópos prostatareszekció után észleltünk súlyos terheléses inkontinenciát. Az implantációt minden esetben azonos

orvos végezte, a mandzsetta gáti feltárásból a bulbaris húgycsőszakaszra került felhelyezésre (1. táblázat).

11 beteg a rendszeres kontrollvizsgálatok során jól működő készülékről számol be, életminőségükkel elégedettek, a beavatkozást követően az inkontinencia védőeszközt elhagyták. 3 esetben a beültetés több mint 10 éve történt. 1 beteg a beültetés után 7 évvel urológiai állapotától függetlenül elhunyt, azonban az addig történt utánkövetése során panaszmentes volt. A perioperatív szakban 2 betegnél volt szükség a készülék eltávolítására, mindkét esetben feltehetően infekciós talajon kialakult húgycsőerózió miatt. A mûsphincter cseréjére 7 esetben volt szükség. 3 betegnél 4-6 év normálműködést követően jelentkező folyamatosan romló kontinencia, 1 betegnél az implantáció után 6 évvel bekövetkezett tompa hasi trauma után észlelt meghibásodás miatt történt csere. Egy esetben a romló panaszok hátterében húgycsőatrófiát észleltünk, amely miatt a készülék cseréjét végeztük. Ennél a betegnél ezt megelőzően a készülék deaktivációját követően rövid, kb. 48 órás katéterviselés, majd ismételt aktiváció történt. 2 beteg esetében a visszatérő inkontinencia hátterében húgycsőerózió igazolódott (6–8. ábra), így a mûsphincter eltávolítása mellett döntöttünk (2–3. táblázat).

A 6 adjuváns irradiáción átesett beteg közül 3 betegnél észleltünk húgycsőeróziót. Két esetben a perioperatív szakban kényszerültünk a készülék eltávolítására, míg egy betegnél a beültetést követően 6 évvel alakult ki a húgycső sérülése. Egy betegnél észleltünk húgycsőatrófiát és 1 esetben a készülék meghibásodását. 1 beteg teljesen panaszmentes, az ő esetében a beültetés 3 éve történt (2–3. táblázat). Vizsgálatunk során azt találtuk, hogy – az irodalmi adatokkal megegyezően – az adjuváns irradiáción átesett betegeknek szignifikánsan nagyobb számban fordult elő sebészi reintervenció (p: 0,046, OR: 13,5) (9. ábra).

## Megbeszélés

Az irodalmi adatokkal összehasonlítva anyagunkban a készülék meghibásodása magasabb, 19%-ban fordult elő. Infekciós szövődményeink, valamint húgycsőerózió az irodalomban leírtakkal megegyezik, 9-9%-ban fordultak elő, húgycsőatrófia elő-

### 1. TÁBLÁZAT: MÛSPHINCTER-BEÜLTETÉSEN ÁTESETT BETEGEK MEGOSZLÁSA

Betegszám: 21	n	%
Radikális prostatectomia	16	76
Transurethralis prosztataresekcio	5	24
Adjuváns irradiáció	6	37,5

### 2. TÁBLÁZAT: MÛSPHINCTER-BEÜLTETÉS SZÖVŐDMÉNYEINEK MEGOSZLÁSA ANYAGUNKBAN

Szövődmények	n	%
Infekció	2	9
Húgycsőerózió	2	9
Húgycsőatrófia	2	9
Mechanikai meghibásodás	4	19

### 3. TÁBLÁZAT: SZÖVŐDMÉNYEK MIATT VÉGZETT REINTERVENCIÓK MEGOSZLÁSA

Sebészi reintervenció	n	%
Csere	4	19
Explantáció	5	23,8

fordulása 4% volt. Beteganyagunkban hibásan megválasztott cuff méret miatt jelentkező szövődményeket nem észleltünk. Az általunk észlelt húgycsőerózió, és az emiatt elvégzett explantáció hátterében az 5 esetből 4-ben korábban történt irradiációs kezelés, amely szintén egybevág az irodalomban leírtakkal.

## Következtetések

Összességében elmondható, hogy a szövődmények gyakori előfordulása ellenére az AMS 800 beültetése a teljes kontinencia kialakulása, illetve a betegelégedettségek alapján terápiareszisztens, súlyos terheléses inkontinencia esetén elsőként választandó műtéti megoldás.

## Irodalom

- Roselyne Choinière, et al. Evaluation of Benefits and Harms of Surgical Treatments for Post-radical Prostatectomy Urinary Incontinence: A Systematic Review and Meta-analysis. *European Urology Focus* 2022 July; 8(4): 1042–1052. <https://doi.org/10.1016/j.euf.2021.09.007>
- Pedro Luis Guachetá Bomba, et al. Effectiveness of surgical management with an adjustable sling versus an artificial urinary sphincter in patients with severe urinary postprostatectomy incontinence: a systematic review and network meta-analysis. *Ther Adv Urol* 2019 Jan-Dec; 11: 1756287219875581. <https://doi.org/10.1177/1756287219875581>
- Hao G, et al. A Randomized Study of Intraoperative Autologous Retro-pubic Urethral Sling on Urinary Control after Robotic Assisted Radical Prostatectomy. *The Journal of Urology* 2017 February; 197(2): 369–375. <https://doi.org/10.1016/j.juro.2016.08.122>
- Martens FMJ. ProACT™ for Stress Urinary Incontinence after Radical Prostatectomy. *Urol Int* 2009; 82: 394–398. <https://doi.org/10.1159/000218526>
- Frank Van der Aa, et al. The Artificial Urinary Sphincter After a Quarter of a Century: A Critical Systematic Review of Its Use in Male Non-neurogenic Incontinence. *European Urology* April 2013; 63(4): 681–689. <https://doi.org/10.1016/j.eururo.2012.11.034>
- Oscar A, et al. The Artificial Urinary Sphincter in the Management of Incontinence. *UROLOGY* 2016; 92: 14–19. <https://doi.org/10.1016/j.urol.2016.01.016>