

# Másodlagos B-sejtes krónikus lymphocytás leukémia (B-CLL) a prosztatában

Schnémann Bence dr.<sup>1</sup>, Laczkó István dr.<sup>1</sup>, Hargitai Zoltán dr.<sup>2</sup>, Szász Róbert dr.<sup>3</sup>, Vályi Éva dr.<sup>4</sup>, Osváth Péter dr.<sup>1</sup>, Szűcs Miklós dr.<sup>1</sup>

<sup>1</sup>Debreceni Egyetem Klinikai Központ, Kenézy Gyula Campus, Urológiai és Andrológiai Osztály, Debrecen (osztályvezető: Szűcs Miklós dr.)

<sup>2</sup>Debreceni Egyetem Klinikai Központ, Kenézy Gyula Campus, Pathológia Osztály, Debrecen (osztályvezető: Kovács Ilona dr.)

<sup>3</sup>Debreceni Egyetem Klinikai Központ, Nagyerdei Campus, Hematológia Tanszék, Debrecen (tanszékvezető: Illés Árpád dr.)

<sup>4</sup>Debreceni Egyetem Klinikai Központ, Kenézy Gyula Campus, Radiológia Osztály, Debrecen (osztályvezető: Bágyi Péter dr.)

Levelezési cím:  
Dr. Schnémann Bence  
Debreceni Egyetem Klinikai  
Központ, Kenézy Gyula Campus,  
Urológiai és Andrológiai Osztály  
4031 Debrecen,  
Bartók Béla u. 2–26.  
E-mail:  
schnemannbence@gmail.com

## ÖSSZEFOGLALÁS

**Bevezetés:** A szerzők egy ritka entitásnak számító, a prosztatát érintő lymphomás megbetegedés esetét mutatják be.

**Esetismertetés:** A 78 éves férfi betegünk anamnézisében egyéb betegségei mellett thalassaemia és B-sejtes krónikus lymphocytás leukémia szerepel, ami miatt hematológián aktív surveillance alatt állt évek óta. LUTS-os (lower urinary tract symptoms) panaszok miatt indult kivizsgálás során alsó húgyúti obstrukció igazolódott. A prosztata transurethralis reszekcióját végeztük el. A szövettani vizsgálat krónikus prostatitist igazolt. Műtétet követően 12 hónappal a prosztataspecifikus-antigén (PSA) értéke 6,42 ng/ml volt. 3 hónap múlva a PSA 14,55 ng/ml-re növekedett. Rektális digitális vizsgálat kórosat nem jelzett. Kismedence mágnesesrezonancia- (MR) vizsgálat történt, amely mindkét prosztata lebenyében perifériásan malignitásra utaló területeket véleményezett. A kép alapján mieloproliferatív kórkép lehetősége merült fel. Tekintettel az emelkedő PSA-értékre és az MR-vizsgálat eredményére, ultrahang-vezérelt prosztatabiopsziát végeztünk. A szövettani és immunhisztokémiai vizsgálat indolens B-sejtes lymphomát igazolt a prosztatában. Tekintettel a vérképben, a státuszában és képalkotókban együttesen jelentkező progresszióra, a hematológián aktív kezelésre váltottak. Kezelést követően teljes remissziót ért el. A kontroll PSA 2020-ban 7,94 ng/ml, 2021-ben 7,54 ng/ml, 2022-ben 7,05 ng/ml volt. A beteget mai napig rendszeresen gondozza urológiai és hematológiai szakrendelés.

## Secondary chronic lymphocytic leukemia (CLL) in the prostate

### SUMMARY

**Introduction:** The authors present a case of a lymphoma disease affecting the prostate, which is considered a rare entity.

**Case report:** A 78-year-old patient with a history of thalassaemia and B-cell chronic lymphocytic leukaemia had had a transurethral resection of the prostate for lower urinary tract obstruction. Pathological report showed chronic prostatitis. During follow-up his post operative PSA level elevated to 14.55 ng/ml after 15 months of operation. On rectal examination he had benign enlargement. Pelvic multi parametric MRI (1.5 Tesla) was performed with a result of suspicion of malignancy in the peripheral zones on both sides. The enlarged lymph nodes on MRI suggested myeloproliferative involvement. Transrectal ultrasound guided prostate biopsy was performed. Histological and immunohistochemical examination confirmed indolent B-cell lymphoma in the prostate. Regarding the progression in the blood count, clinical signs and imaging, the patient was switched to active haematological treatment until complete remission was achieved. After treatment his PSA level was checked every year with a result of 7.4 ng/ml, 7.54 ng/ml and 7.05 accordingly. The patient is under regular urological and haematological follow-up since the biopsy.

**Discussion:** Our case report draws attention to a rare disease. Even a simple and common prostate biopsy can

**Megbeszélés:** Esetbemutatásunk felhívja a figyelmet arra, hogy az urológiai gyakorlatban mindennaposnak számító prosztatabiopsziák során differenciáldiagnosztikai nehézséget okozó, ritka kórok is előfordulhatnak. A diagnózis felállítását követően a társszakmák mihamarabbi együttes bevonása szükséges a további adekvát kezelés céljából.

#### KULCSSZAVAK

PROSZTATA, LYMPHOMA, CLL, PSA, DIFFERENCIÁLDIAGNOSZTIKA

result in difficulties in diagnosis. All aspects of possible diagnosis must be considered with special attention to patient history. In such cases, after the diagnosis is established, consulting other medical specialties is necessary as soon as possible for further adequate treatment.

#### KEYWORDS

PROSTATE, LYMPHOMA, CLL, PSA, DIFFERENTIAL DIAGNOSIS

## Bevezetés

Esetünk bemutatása során áttekintjük az idevonatkozó irodalmi adatokat is. A lymphomák az immunrendszer tumorai, malignus limfoproliferatív betegségek, amelyek idősebb életkorban fordulnak elő. A lymphoma két formáját különböztetjük meg, a Hodgkin és a non-Hodgkin típusút. A non-Hodgkin-lymphomák klasszifikációján belül található a krónikus lymphocytás leukémia/kis lymphocytás lymphoma (CLL: chronic lymphocytic leukemia; SLL: small lymphocytic lymphoma), amelyek a lymphocytá sejt vonalat érintik, és főként férfiaknál fordulnak elő a 64–70 év közötti életkorban. A CLL az összes leukémiás eset 20–30%-át teszi ki (1), továbbá a CLL a leggyakrabban előforduló felnőttkori leukémia típus (2). Mikor a tumorsejtek nagyrésze a véráramban és csontvelőben fordul elő, azt CLL-nek, míg nyirokcsomó-érintettség esetén SLL-nek nevezzük a kórképet. Kezelésük magában foglalja a kemoterápiát, biológiai terápiát, sugárterápiát, csontvelő-transzplantációt vagy ezek kombinációját. A prosztata lymphomás érintettsége ritkán fordul elő. A tumor eredete alapján primer és szekunder formákat különböztetünk meg. Primer prosztata-lymphomáról beszélünk, amikor a lymphoma eredete nyirokcsomó fejlődési maradványra vagy pedig extramedulláris hematopoiesisre vezethető vissza. A primer prosztata-lymphoma kritériumát képezi a vizeleti panaszok megléte a megnagyobbodott prosztata miatt, továbbá a lympho-hemopoetikus rendszer érintettsége nélküli prosztataérintettség, valamint legalább 1 hónapos lymphoma betegségmentes intervallum (3). Szekunder prosztata-lymphoma esetén a malignus lymphoma áttétet képez a prosztatába. Az irodalmi adatokat áttekintve, a primer prosztata-lymphoma kis százalékban fordul elő, 0,09%-át képezi a prosztata malignus tumorainak és mindössze 0,1%-át teszi ki a non-Hodgkin-lymphomáknak (4). A szekunder prosztata-lymphomák előfordulása gyakoribb a primerhez képest, de még ennek ellenére is ritkaságnak számít. A prosztata lymphomás érintettsége többségében non-Hodgkin típusú, ezen belül pedig B-sejtes (5). A szekunder prosztata-lymphoma/leukémia általában incidentálisan kerül felfedezésre a prosztata-adenocarcinoma mellett. Együttes előfordulása a prosztata-lymphomáknak és a prosztata-adenocarcinomának növeli a PSA-érték emelkedésének valószínűségét (átlag PSA: 10,3 ng/ml) (6). Leggyakrabban alsó húgyúti tünet formájában (LUTS) jelentkezhet a prosz-

tata lymphomás érintettsége. A leggyakoribb vizeleti panaszok közé a sűrű vizeleti inger és vizeleti nehezítettség tartozik. Ezenkívül hematuria és vizeletelakadás is előfordulhat. Rektális vizsgálatnál észlelt eltérés, illetve a PSA-érték emelkedés utalhat ezen kórképre, különösen akkor, ha a beteg anamnézisében lymphoma/leukémia szerepel. RDV során diffúzan megnagyobbodott, gumyszerű vagy normál tapintatú prosztatalebenyeket észlelhetünk (3). *Bostwick és munkatársai* 62 prosztata-lymphoma esetet feldolgozó tanulmányában emelkedett PSA a vizsgált páciensek 20%-ánál fordult elő. Elmondható, hogy a PSA-érték általában nem emelkedett a prosztata lymphomás érintettségében (átlag 3,5 ng/ml) (3). Kemoterápia jelenti a kezelés bázisát, amely a primer típusnál sebészeti és radioterápiával kiegészülhet (4).

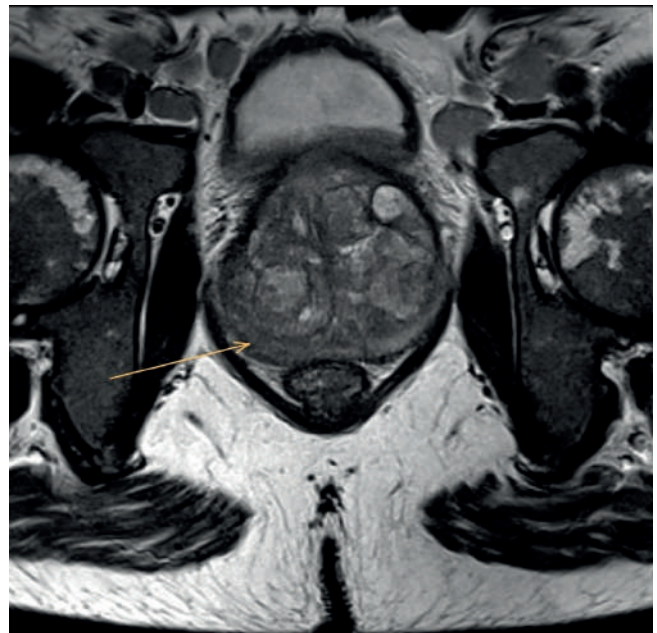
## Esetismertetés

*Egy 78 éves férfi beteg anamnézisében hipertónia, ISZB (iszkémiás szívbetegség), thalassemia és B-CLL (B-sejtes krónikus lymphocytás leukémia) szerepelnek. Utóbbi miatt hematológián aktív surveillance alatt állt 2018 márciusa óta. 2018 májusában LUTS-os panaszok miatt jelentkezett szakrendelésünkön, kivizsgálás során prosztata megnagyobbodás okozta alsó húgyúti obstrukció igazolódott. A prosztata transurethralis reszekcióját (TURP) végeztük el. A szövettani vizsgálat krónikus prosztatagyulladás igazolt. Gondozása során műtétet követően 12 hónappal a PSA (prosztataszpecifikus-antigén) értéke 6,42 ng/ml volt. 3 hónap múlva a PSA 14,55 ng/ml-re növekedett. Rektális digitális vizsgálat kórosat nem jelzett. Kismedence MR- (magnetic resonance) vizsgálat történt. A képalkotást Siemens Magnetum Essenza 1,5 Tesla berendezéssel végezték, kismedence férfiprotokoll alkalmazásával. A vizsgálat mindkét prosztatalebenyben perifériásan malignitásra utaló területeket véleményezett. A prosztata jobb lebenyében PI-RADS (Prostate Imaging Reporting & Data System) 5, bal lebenyében PI-RADS 4 lézió volt (1. ábra). Továbbá kétoldali, több régiót (paraaorticus, kétoldali parailiacalis, perirectalis) érintő multiplex patológias nyirokcsomók ábrázolódtak*

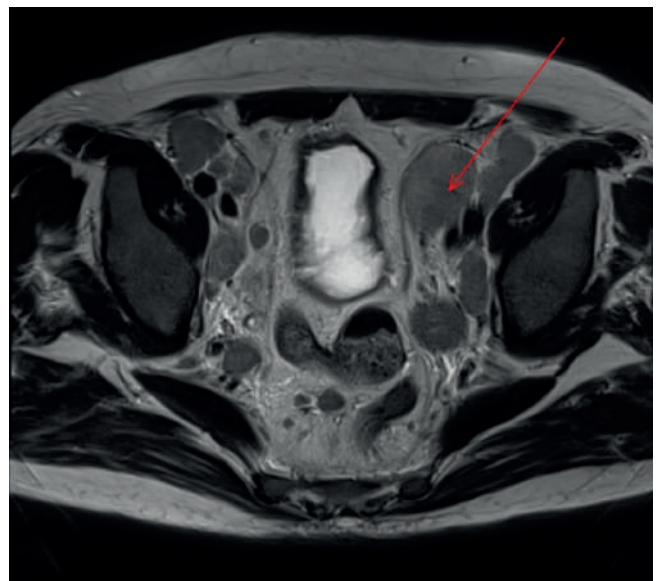(2. ábra). A kép alapján mieloproliferatív kórkép lehetőség merült fel. Tekintettel az emelkedő PSA-értékre és az MR-vizsgálat eredményére, ultrahang- (TRUS [transrectal ultrasound scan]) vezérelt prosztatabiopsziát végeztünk – előzetes kombinált antibiotikumprofilaxis mellett – szövődménymentesen. A szövettani és immunhisztokémiai vizsgálat indolens B-sejtes lymphomát igazolt a prosztatában, B-CLL morfológiával, amely megfelelt az anamnézisben szereplő, a perifériás vér áramlási citometriai vizsgálatával igazolt B-CLL-nek (3. és 4. ábra). Tekintettel a vérképben, a státuszában és képkalkotókban együttesen jelentkező progresszióra, a hematológián aktív kezelésre váltottak, a protokoll szerinti 3 ciklus rituximab-bendamustin terápiában részesült. Kezelést követően teljes remissziót értek el. A kontroll PSA 2020-ban 7,94 ng/ml, 2021-ben 7,54 ng/ml, 2022-ben 7,05 ng/ml volt, a PSA-ráta pedig 0,29. A beteget mai napig rendszeresen gondozza urológiai és hematológiai szakrendelés. Urológiailag panaszmentes, reziduum-mentesen vizez.

## Megbeszélés

Esetünkben a betegünknel először obstruktív vizeleési panaszok jelentkeztek, a TURP-műtétet követően a szövettan nem igazolt malignitást. Ezt követően egy év elteltével az urológiai kontrollon emelkedett PSA-értéket észleltünk, amely további emelkedő tendenciát mutatott. Rektális digitális vizsgálat során eltérést nem tapasztaltunk. MRI- (kismedence MR) vizsgálat során merült fel a prosztata malignitása, amelyet biopsziával igazoltunk. Az urogenitális rendszer leukémiás érintettsége a CLL-es beteg között is ritkának számít. A legelső cikket ezzel kapcsolatban 1953-ban közölték (7). A prosztata-lymphoma (különösen a primer forma) szövettani értékelése kihívást jelenthet a patológusnak. A legfontosabb és leggyakoribb szövettani diagnózis, amelytől el kell különíteni a CLL/SLL típusú prosztata-lymphomát, az a benignus krónikus prostatitis, amely meglehetősen gyakori elváltozás főleg az idősebb betegek körében. Szemben a CLL/SLL-re jellemző monomorf, gyakran a prosztata-stromát is nem periglanduláris módon infiltráló sejtekkel, a krónikus prostatitis során heterogén periglanduláris gyulladásos sejtcsoportok fordulnak elő, respektálva a szöveti határokat. CLL/SLL esetén a típusos immunfenotípus a CD20+/CD10-/CD5+/cyclin D1+ sejtek (8). Differenciáldiagnosztika során felmerülhet még a high grade prosztatakarcinóma, krónikus prostatitis follikuláris hiperpláziával, granulomatosus prostatitis, illetve szarkóma (9). Amennyiben citokeratin negatív a szövettani minta, úgy kizárhatóak az extraprostatikus karcinómák, valamint a prosztatára terjedő vagy metasztatizáló hólyagtumorok. Immunhisztokémiai vizsgálat során a lymphoma gyanúja erősödhet LCA (leukocyte-common antigen) pozitívítás birtokában, illetve PSA és prostate acid phosphatase reaktivitás hiányában. *Bostwick és társai* 62 esetet dolgoztak fel, amely során azt találták, hogy a szekunder prosztata-lymphoma majdnem kétszer gyakoribb volt a primernél (65% vs. 35%), ezen megoszlás hasonló volt



1. ÁBRA: CÉLZOTT T2 SÚLYOZOTT MÉRÉS A PROSZTATÁRÓL. KÓROS HIPOINTENZITÁS A PERIFÉRIÁS ZÓNÁBAN JOBB OLDALON. PI-RADS 5 LÉZIÓNAK FELEL MEG



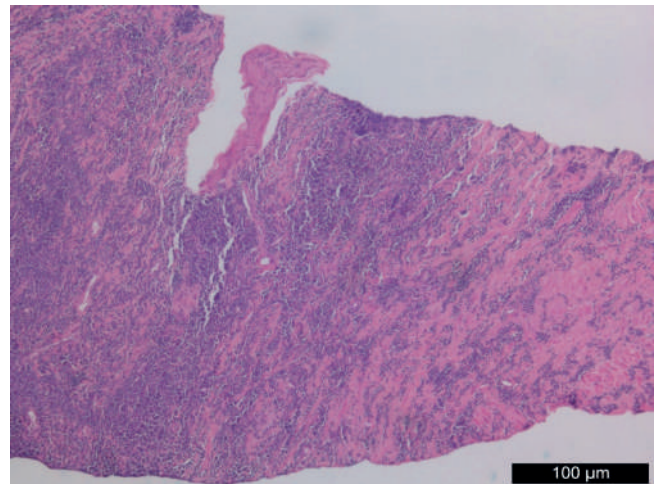
2. ÁBRA: T2 SÚLYOZOTT AXIÁLIS MÉRÉS. PATOLÓGIÁS NYIROKCSOMÓK A KISMEDENCÉBEN

a szekunder és primer hólyag és ováriumlymphoma előfordulási arányához. A szekunder prosztata-lymphomás betegek átlagban 6 évvel fiatalabbak voltak a primer esetüknél, amely eloszlás megegyezett a hólyag és ovárium-lymphomában szenvedő betegekével. A betegek életkora nem befolyásolta a lymphoma specifikus túlélést. A lymphoma specifikus túlélésben nem különböztek a primer és szekunder prosztata-lymphomás betegek, szemben a hólyag és ovárium primer és

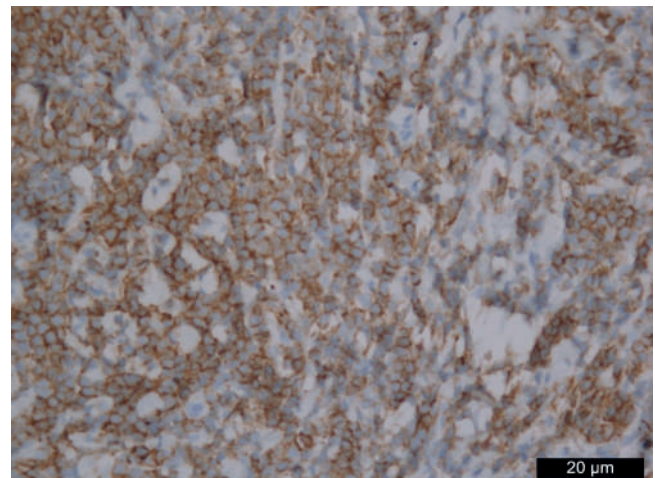
szekunder lymphomás betegekhez képest, ahol a szekunder lymphomában szenvedők rosszabbul teljesítettek. A tanulmányban kimutatták, hogy eltérő szövettani típusú lymphomák fordulhatnak elő a prosztatában. A primer és szekunder prosztata-lymphomában található szövettani típusok megoszlásában összességében nem találtak különbséget. Az esetek többségében diffúz nagy B-sejtes lymphoma (DLBCL) fordult elő mind a primer, mind a szekunder formában is. A kis lymphocytás lymphoma nagyrészt a szekunder formában jelentkezett. A prognózist a lymphomás alapbetegség befolyásolta leginkább, nem pedig a prosztata érintettsége. A prognózist tekintve a lymphomás kórkép low grade és high-grade típusra osztható fel, a high grade rosszabb prognózist eredményezve. A DLBCL, amely gyakran fordul elő primer prosztata-lymphomában, rossz prognózissal jár. Számos primer prosztata-lymphomában és high-grade szekunder lymphomában szenvedő betegeket vizsgálva arra jutottak, hogy az 5 éves lymphoma specifikus túlélés mindössze 33% volt (3). *Terris és munkatársai* kimutatták, hogy a CLL/SLL-ben szenvedő betegek többsége low grade és általánosságban elmondható, hogy kedvező prognózissal járnak. Egy 4831 prosztatatamintát (biopszia, transzurethrális reszekció, radikális prostatectomia) feldolgozó tanulmány során 15 esetben fordult elő lymphomás/leukémiás érintettség. A CLL/SLL volt a leggyakoribb lymphoma/leukémia típus, amely érintette a prosztatát (10). Egy tanulmányban 1092 radikális prostatectomián átesett beteg szövettanát vizsgálva során 1,2%-ban diagnosztizáltak prosztata-lymphomát és szintén a CLL/SLL típus volt a leggyakoribb típus (6). Malignus transzformáció, azaz a B-sejtes CLL-mirigyhám daganattá való transzformálódásáról a szakirodalomban nem találtunk esetet, de a CLL-es betegek körében megnőhet a szolid tumorok kialakulása, köztük az prosztata-adenocarcinomáé is (11), illetve prosztata-adenocarcinoma és prosztata-lymphoma együttesen is előfordulhatnak (3).

Az irodalmi adatok áttekintése során nem találtunk olyan tanulmányt, amelyben kimutatták volna, hogy a prosztata-lymphoma molekulárisan különbözne a hasonló típusú, de más szervet érintő lymphomás kórképtől. Habár a prosztata lymphomás érintettsége ritka entitás, de gondolni kell rá LUTS-os panaszok vagy emelkedett PSA-érték esetén különösen olyan betegeknél, akik anamnézisében lymphoma vagy leukémia szerepel, mivel a prosztata lymphomás érintettsége fontos lehet differenciáldiagnosztikai és terápiás szempontból. A hematológiai kezelés nem minősül kuratív terápiának, de remiszió érhető el vele, ez történt esetünkben is. Remiszió esetén adható sugárkezelés, mint adjuváns terápia. Vannak irodalmi utalások arra, hogy kemoterápia után a kontroll képalkotó vizsgálaton a prosztatatumor volumene, illetve a beteg dysuriás panaszai is csökkentek (12).

A két szakmát is érintő ritka elváltozás követése kapcsán az urológus, járóbeteg-szakellátás keretében az alsó húgyutak funkcionális felmérését (ultrahangvizsgálat, vizeletvizsgálat, egyéb laborvizsgálatok, uroflow) tudja elvégezni, a további vizsgálat hematológiai szakrendelésen történik, ahol részletes anamnézisérvétel, fizikális vizsgálat és vérképp kontroll történik – esetünkben 3 havonta rutinszerűen.



**3. ÁBRA: PROSZTATA-BIOPSIATUMUNK H&E FESTETT KÉPE, 100×-OS NAGYÍTÁS – MASSZÍV LYMPHOID SEJTES BESZŰRŐDÉS, A PROSZTATA KÖRNYEZETÉBEN LEVŐ ZSÍRSZÖVETBE IS BETERJEDVE**



**4. ÁBRA: PROSZTATA-BIOPSIATUMUNK P53 IMMUNHISTOKÉMIA FESTETT METSZETE, 400×-OS NAGYÍTÁS – AZ INFILTRÁTUM KIS B-SEJTEKBŐL ÁLL, AMELYEK CD20+/CD5+ IMMUNFENOTÍPUSÚ SEJTEK**

A gyakorló urológus számára felmerül a kérdés, hogy milyen gyakorisággal szükséges kontroll képalkotó-vizsgálatok elvégzése, egyáltalán szükségesek-e az utánkövetés során. A szakirodalmat áttekintve nincs egyértelmű válasz erre vonatkozólag, miszerint szükséges-e feltétlenül, és ha igen milyen gyakorisággal, de CLL esetében tudjuk, hogy minimális a klinikai relevanciája a képalkotó vizsgálatoknak az utánkövetés során (13). Követés során emelkedett vagy emelkedő PSA esetén re-staging elvégzését, illetve ismételt hematológiai konzílium kérését véleményezzük, rebiopszia elvégzését emelkedő PSA esetén ugyancsak javasoltnak tartjuk. Csontszintigráfias vizsgálatot csak hematológiai javaslat esetén tartunk szükségesnek.

## Következtetések

Esetbemutatásunk felhívja a figyelmet arra, hogy az urológiai gyakorlatban mindennaposnak számító prosztatabiopsziák során differenciáldiagnosztikai nehézséget okozó, ritka kór-

okok is előfordulhatnak. A diagnózis felállítását követően a társszakmák mihamarabbi együttes bevonása szükséges a további adekvát kezelés céljából. Mindazonáltal összességében elmondható, hogy a prognózis ezen betegek esetében a kortól, hisztológiai típustól, kezeléstől és stádiumtól függetlenül is kedvezőtlen kimenetelű.

## Irodalom

- Redaelli A, Laskin BL, Stephens JM, et al. The clinical and epidemiological burden of chronic lymphocytic leukaemia. *Eur J Cancer Care* 13(3): 279–87. PMID 15196232. <https://doi.org/10.1111/j.1365-2354.2004.00489.x>
- Rozman C, Montserrat E. Chronic lymphocytic leukemia. *N Engl J Med* 1995; October; 333(19): 1052–7. PMID 7675049. <https://doi.org/10.1056/NEJM199510193331606>
- Bostwick DG, Iczkowski KA, Amin MB, et al. Malignant lymphoma involving the prostate: report of 62 cases. *Cancer* 1998; 83: 732–8. PMID: 9708938; [https://doi.org/10.1002/\(SICI\)1097-0142\(19980815\)83:4<732::AID-CNCR15>3.0.CO;2-T](https://doi.org/10.1002/(SICI)1097-0142(19980815)83:4<732::AID-CNCR15>3.0.CO;2-T)
- Görgel SN, Şefik E, Oljunelma V, et al. Primary non-Hodgkin follicular lymphoma of the prostate: A case report. *Turk J Urol* 2014 Mar; 40(1): 57–8. PMID: 26328148 <https://doi.org/10.5152/tud.2014.68466>
- Sarris A, Dimopoulos M, Pugh W, et al. Primary lymphoma of the prostate: good outcome with doxorubicin-based combination chemotherapy. *J Urol* 1995; 153: 1852–4. [https://doi.org/10.1016/S0022-5347\(01\)67330-0](https://doi.org/10.1016/S0022-5347(01)67330-0) <https://doi.org/10.1097/00005392-199506000-00031>
- Terris MK, Hausdorff J, Freiha FS. Hematolymphoid malignancies diagnosed at the time of radical prostatectomy. *Journal of Urology* 1997; 158(4): 1457–9. [https://doi.org/10.1016/S0022-5347\(01\)64242-3](https://doi.org/10.1016/S0022-5347(01)64242-3)
- Johnson MA, Gundersen AH. Infiltration of the prostate gland by chronic lymphatic leukemia. *J Urol* 1953; 69: 681–685. [https://doi.org/10.1016/S0022-5347\(17\)68130-8](https://doi.org/10.1016/S0022-5347(17)68130-8)
- Warrick JI, Cheng L. Pathology of Prostate Leukemia and Lymphoma Dec 22 2019; [emedicine.medscape/article/1611791](https://www.emedicine.com/dermat/article/1611791)
- Warrick JI, Owens SR, Tomlins SA. Diffuse Large B-Cell Lymphoma of the Prostate. *Arch Pathol Lab Med* 2014; 138(10): 1286–1289. <https://doi.org/10.5858/arpa.2014-0276-CC>
- Chu PG Huang Q, Weiss LM. Incidental and concurrent malignant lymphomas discovered at the time of prostatectomy and prostate biopsy: a study of 29 cases. *American Journal of Surgical Pathology* 2005; 29(5): 693–9. <https://doi.org/10.1097/01.pas.0000153122.65138.b1>
- Tadeusz Robak. Second Malignancies and Richter's Syndrome in Patients with Chronic Lymphocytic Leukemia. *Hematology* 2004; 9(5–6): 387–400. <https://doi.org/10.1080/10245330400018599>
- Wang K, Wang N, Sun J, Fan Y, Chen L. Primary prostate lymphoma: A case report and literature review. *Int J Immunopathol Pharmacol* 2019 Jan-Dec; 33: 058738419863217PMID: 31280618; <https://doi.org/10.1177/2058738419863217>
- Eichhorst BF, Fischer K, Fink AM; German CLL Study Group (GCLLSG). Limited clinical relevance of imaging techniques in the follow-up of patients with advanced chronic lymphocytic leukemia: results of a meta-analysis. *Blood* 2011 Feb 10; 117(6): 1817–21. PMID: 21139079. <https://doi.org/10.1182/blood-2010-04-282228>