

Retrocavalis uréter laparoszkópos műtéti megoldása

Wijesinghe Ivor dr., Hencz Lajos dr., Máté Zsolt dr.

Borsod-Abaúj-Zemplén Vármegyei Központi Kórház és Egyetemi Oktatókórház,
Urológiai Osztály, Miskolc (osztályvezető: Máté Zsolt dr.)

Levelezési cím:
Dr. Wijesinghe Ivor
3526 Miskolc,
Szentpéteri kapu 72–76.
E-mail: ivorwijesinghe@gmail.com

ÖSSZEFOGLALÁS

Bevezetés: A retrocavalis uréter ritka elváltozás, amely a vena cava inferior (VCI) kóros fejlődése következtében jön létre. A jobb oldali uréter kompressziója miatt a vesemedence változó mértékű tágulata fordulhat elő.

Esetismertetés: A szerzők 40 éves férfi beteg esetét ismertetik, akinél hosszabb ideje fennálló jobb oldali lumbális tájéki fájdalom miatt kivizsgálás történt. A retrocavalis uréter diagnózisát CT-urográfia tette lehetővé. Vesescintigráfia jó veseműködést igazolt, ezért szervmegtartó műtétet végeztek. A laparoszkópos műtét során, transperitonealis behatolásból a jobboldali pyeloureteralis határt és a tágult pyelumot reszekálták, végül a megfelelő pozícióba hozott disztális uréter és a pyelum között anasztomózist készítettek. Öt évvel a műtét után a beteg panaszmentes, kontroll CT-n jó kiválasztás, minimális üregrendszeri tágulat, akadálytalan elfolyás igazolódott.

Következtetés: A hozzáférhető irodalom adatai és a szerzők kezdeti tapasztalata alapján a laparoszkópos műtéti megoldás a retrocavalis uréter kezelésére biztonságos és hatékony eljárás lehet.

KULCSSZAVAK

RETROCAVALIS URÉTER, DIAGNOSZTIKA, LAPAROSZKÓPIA

Retrocaval (circumcaval) ureter – treated by laparoscopic surgery

SUMMARY

Introduction: Retrocaval (circumcaval) ureter is a rare lesion, that occurs as a result of abnormal development of the inferior vena cava. Compression of the right ureter may cause varying degrees of dilatation of the renal pelvis.

Case report: The authors present the case of a 40-year-old male patient, who was evaluated for long-standing right side lumbar pain. The retrocaval ureter diagnosis was made possible by CT urography. Renal scintigraphy confirmed good renal function, and organ-preserving surgery was performed. During laparoscopic surgery, the right pyeloureteral junction and the dilated renal pelvis were resected via a transperitoneal approach, and finally an anastomosis was created between the pyelon and the distal ureter in the appropriate position. 5 years after surgery, the patient was free of complaints; good excretion, minimal dilatation of the cavity system, and unobstructed drainage were confirmed on a follow-up CT examination.

Conclusion: Based on the available literature and the authors' initial experience, laparoscopic surgery could be safe and effective treatment for retrocaval ureter.

KEYWORDS

CIRCUMCAVAL URETER, DIAGNOSIS, LAPAROSCOPY

Bevezetés

A húgyúti fejlődési rendellenességek között viszonylag ritkán fordul elő a retrocavalis uréter, amelynek jellemzője a vena cava inferiort (VCI-t) hátulról megkerülő, mediál felé helyezett jobb oldali uréter és a következményes veseüregrendszeri tágulat. Első leírója *Hochstetter* volt 1893-ban (1).

A nemzetközi irodalomban már az elnevezés sem egységes; angolszász nyelvterületen a „circumcaval ureter” és „preureteral vena cava” kifejezésekkel is találkozhatunk (1).

Általában 1000 szülésre jut 1 eset, a férfi:nő arány 3-4:1, incidenciája 0,06-1,7%.

Bal oldali megjelenése *situs inversus*ra jellemző. Körülbelül 20%-ban egyéb fejlődési rendellenességek kísérhetik (szoliter vese, *Turner-szindróma*, myelomeningocele, coarctatio aortae, pulmonalis sztenózis, kettős VCI, hypospadiasis stb.) (1).

A hazai irodalomban *Szöke és munkatársai* ismertették uréterkövel együtt előforduló esetüket (2). A pécsi Urológiai Klinikán *B. Fariborz és munkatársai* a közelmúltban számoltak be a retrocavalis uréter laparoszkópos megoldásáról, 3 beteg kapcsán (3). Dolgozatunkban 40 éves férfi beteg esetét ismertettük, akinél a hosszabb ideje fennálló jobb oldali lumbális tájéki panaszok hátterében retrocavalis urétert igazoltunk. A rendellenességet laparoszkópos műtéti úton korrigáltuk. A hozzáférhető iroda-

lom adatai alapján bemutattuk az elváltozás fejlődéstanát, diagnosztikáját és terápiás lehetőségeit is.

Esetismertetés

A 40 éves férfi beteg anamnézisében kezelt hipertónia, hypercholesterolaemia szerepelnek. Fokozódó jobb oldali deréktáji panaszok miatt jelentkezett szakrendelésünkön. Fizikális vizsgálat során kistokban érzékeny jobb oldali vesét találtunk. Ultrahangvizsgálat (UH) a jobb vesemedence és kehelyszárak tágulatát igazolta. CT-urográfián jobboldalon kissé elhúzóódó kiválasztás, tágult pyelum és kelyhek, lelapult kehelyvégek ábrázolódtak. A jobb uréter lefutása során, „S” alak leírását követően megkerülte a VCI-t (1. ábra).

A CT-filmeket (beleértve a harántsíki metszeteket is) áttekintve a jobb oldali retrocavalis uréter diagnózisa nem volt kétséges.

Laboreredmények: vizeletüledék: negatív; vérkép: hemogloblin (Hgb) 129 g/l,

CRP: 0,11 mg/l; vesefunkció: szérumkreatinin: 77 μ mol/l, eGFR: 90 < ml/perc/1,73 m² volt.

Statikus veseszintigráfiánál a jobb bal veseműködési arány 49:51%-nak bizonyult.

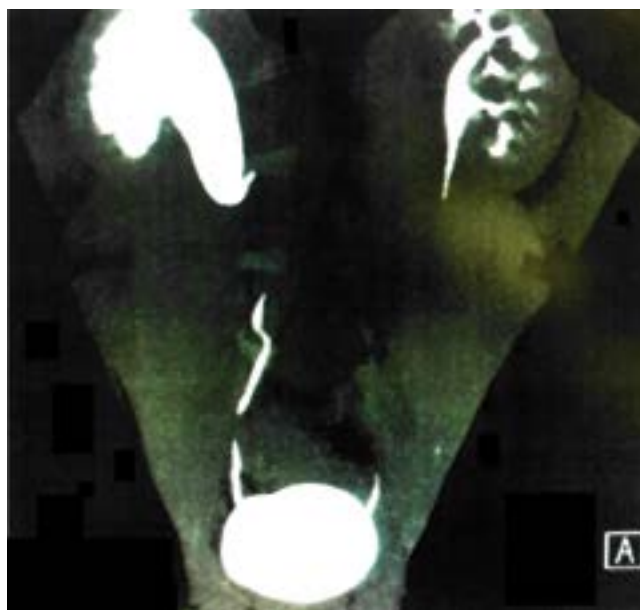
A jó veseműködésre tekintettel laparoszko-pos szervmegtartó műtétet javasoltunk, amelyhez a beteg – szóban és írásban – beleegyezését adta.

Műtéti leírás

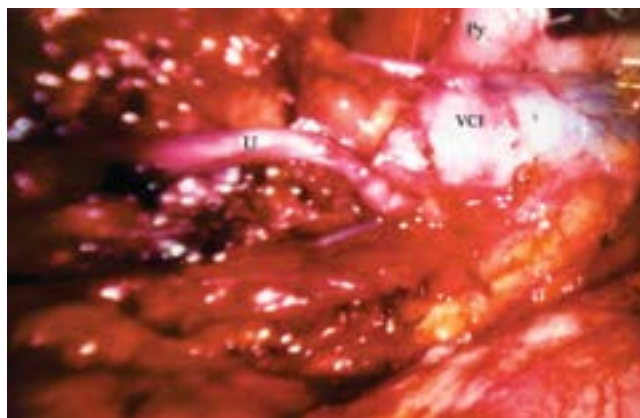
Intratrachealis narkózisban, a beteg bal oldali fél oldalfekvő helyzetében a köldök jobb oldalán ejtett metszésből Veress-tűvel insuffláztuk a hasüreget. Megfelelő intraabdominalis nyomás elérése után 11 mm-es biztonsági trokárt vezetünk be.

Optikus kontroll mellett további 5- és 11 mm-es trokárokat helyeztünk be pararectalis az optikus trokárhoz képest orálsan és aborálsan. Mobilizáltuk a coecumot, a colon ascendens, végül a duodenumot is. Kipreparáltuk a VCI-t, a bifurcatio aortae magasságában felkerestük az urétert, majd a VCI alóli kilépéséig előemeltük (2. ábra). Kipreparáltuk a jobb pyelumot, a pyeloureteralis határt, egészen a VCI alá befutásáig. Ezután átvágtuk a pyeloureteralis határt, majd az urétert kihúztuk a cava alól és a megfelelő pozícióba hoztuk (3. ábra). A pyeloureteralis határt és a tágult pyelumot reszekáltuk, majd az urétert 1,5 cm hosszan spatuláltuk. A bordaív alatt bevezetett G18-as trokárón át flexibilis drótot juttattunk az uréterbe, egészen a húgyhólyagig. A szűrőcsatorna tágítását követően 6 Ch-s, 26 cm-es, féléves kihordási idejű belső sánt húztunk a vezetődrótra. Az uréter sebzugát csomós öltéssel egyesítettük a pyelum sebének alsó zugával. Majd újabb két öltést helyeztünk be a dorsalis oldalfali anasztomózis részeként. Ezt követően az urétersín végét bevezettük a pyelumba (4. ábra). További csomós öltésekkel komplettáltuk az anasztomózist.

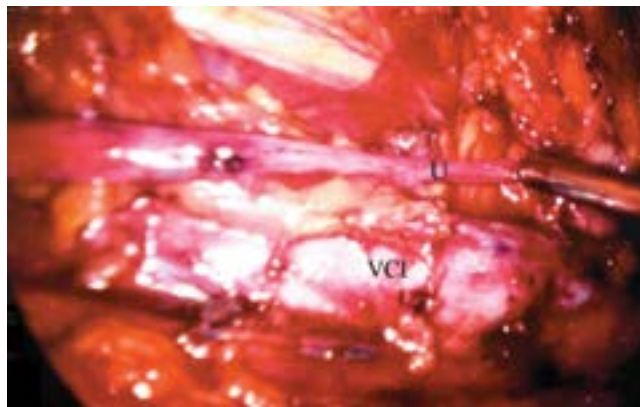
Az anasztomózis feszülésmentes (5. ábra). Az 5 mm-es trokárón át drént húztunk be a hasüregbe. Vérézt nem ész-



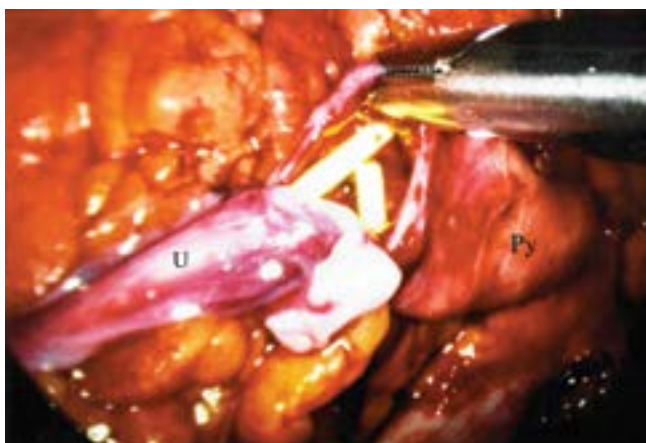
1. ÁBRA: CT-UROGRÁFIA



2. ÁBRA: RETROCAVALIS URÉTER (PY-PYELUM, U-URÉTER, VCI-VENA CAVA INFERIOR)



3. ÁBRA: AZ URÉTER INTERPOZÍCIÓJA (U-URÉTER, VCI-VENA CANVA INFERIOR)



4. ÁBRA: AZ URÉTER ÉS A PYELUM ANASZTOMÓZISA BELSŐ SÍN FELETT (PY-PYELUM, U-URÉTER)

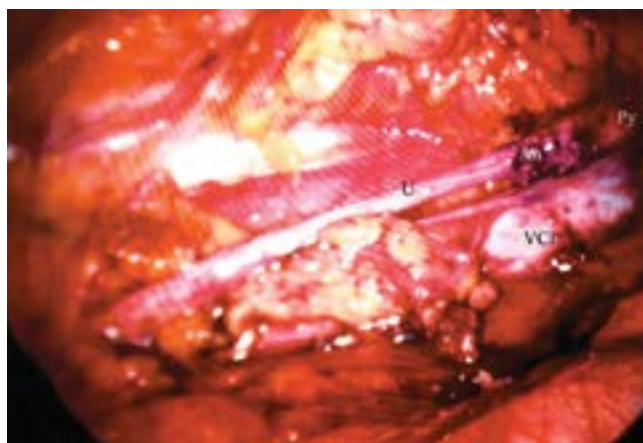
létünk. A hasüregt desuffláltuk, a trokárok sebét egy-egy öltéssel zártuk.

A posztoperatív szak átmeneti szubfebrilitástól eltekintve eseménytelenül zajlott. A belső sít 8 hét múlva távolítottuk el. A beteget gondozásba vettük. Rendszeres labor- és UH-kontrollok történtek. Öt évvel a műtét után elvégzett iv. urográfia mindkét oldalon egy időben jelentkező, jó kiválasztást, jobb oldalon már csak mérsékelten tágabb pyelumot, elsimult kehelyvégeket, mindkét oldalon szabad elfolyást ábrázolt. A beteg jelenleg is tünet- és panaszmentes, életminőségével elégedett.

Megbeszélés

A kórkép a VCI hibás fejlődése miatt jön létre. A 3-4. embrionális héten a szívcső alsó végébe három pár vénatorzs nyílik: a venae (vv.) umbilicales, a vv. omphalomesentericae, valamint a vv. cardinales superiorok és inferiorok összeömléséből származó ductus Cuvierik. Az ösveseletp két oldalán további két vénatorzs fejlődik: a mediálisabban elhelyezkedő vv. subcardinales és a tőlük laterálisabban levő vv. supracardinales. Jobb oldalon a fenti érszakaszok között létrejövő anasztomózisok biztosítják, hogy a VCI a legelőnyösebb keringésű érszakaszokból fejlődjön ki. A VCI infrarenalis szakasza a jobb v. supracardinalisból, további része a v. supracardinalis és a v. subcardinalis közötti ferde anasztomózisból alakul ki, míg a legfelső, a máj alsó széléig terjedő suprarenalis szakaszát a jobb v. subcardinalis adja. Amennyiben a jobb v. subcardinalis perzisztál, azaz a VCI szokványosnál nagyobb része fejlődik belőle, az uréter felső szakasza a cava mögé kerül (4). A leg súlyosabb esetben hydronephrosishoz fokozódó veseüregrendszeri tágulat a musculus psoas major komprimáló hatása, a cava mögötti uréterszakasz adinámiája és az uréter kinkingje miatt alakulhat ki (4).

Az esetek jelentős részében nem okoz panaszt, azonban mintegy 20%-ban, legkésőbb a 3-4. életévükben bizonytalan



5. ÁBRA: A FESZÜLÉSMENTES ANASZTOMÓZIS (AN-ANASZTOMÓZIS, PY-PYELUM, U-URÉTER, VCI-VENA CAVA INFERIOR)

deréktáji fájdalom, recidiváló húgyúti infekció, hematuria, kőképződés, hipertónia léphetnek fel (1–3).

Hasi UH-vizsgálat során többnyire csak a pyelum- és kehelytágulat, valamint az uréter tágabb kezdeti szakasza látható (1). Régebben kiválasztásos urográfia tágulatot, mediál felé helyezett, fordított horog alakban lefutó urétert ábrázolt. Retrográd pielográfiánál a lumbális 3-4. csigolya magasságában az uréter jellegzetes „S” alakot ír le (Randall–Campell-tünet) (1, 2). A radiomorfológiai megjelenés alapján történt a Bateson–Atkinson-, majd a Bergmann-féle stádiumbeosztás kialakítása (1, 5).

Napjainkban a CT-urográfia pontos diagnózist tesz lehetővé. Az MR-vizsgálat ezzel egyenértékű; előnye, hogy nem jár sugárterheléssel. Szervmegtartó műtét előtt statikus veseszcinográfia javasolt a vesefunkció megítélésére (1, 6).

Tünetmentes betegek rendszeres ellenőrzést igényelnek (UH, labor). Hydronephrosis kialakulása, rossz veseműködés esetén nephrectomia mérlegelendő (1).

A konzervatív, szervmegtartó műtéti megoldás a legutóbbi időkig nyílt feltárással történt. Lényege: a pyeloureteralis átmenet, esetleg a pyelum reszekciója, az uréter antepozíciója, s végül belső urétersín felett az uréter és a pyelum reanastomózisa. Amennyiben a retrocavalis uréterszakasz aperisztaltikus, reszekciója szóba jöhet (1, 6).

Cathro és munkatársai jó eredménnyel végezték a VCI átmetészt és az uréter mögötti anasztomózisát, azonban az érsebészeti jártasságot igénylő műtét nem terjedt el (7).

A laparoszkópos műtéttechnika térhódítása a retrocavalis uréter sebészetében is sok újat hozott. *Baba és munkatársai* 1994-ben elsőként számoltak be a transperitonealis műtéti eljárásról (8).

Ezzel szemben *Salomon és munkatársai* a retroperitonealis megközelítést részesítették előnyben (9). Mindkét módszer rendelkezik előnyökkel a másikhoz képest; a döntés elsősorban az operátor tapasztalatától, preferenciájától függ. A transperitonealis behatolást az urológusok jobban ismerik, mindamellett tágas műtéti területet biztosít. Retroperitonealis laparoszkópia

során viszont az uréter és a VCI könnyebben elérhető, nem kell a hasüregi szervek sérülésétől tartani, a varratsor könnyen elkészíthető, és egy esetleges vizeletszivárgás esetén a vizelet nem jut be a peritonealis térbe (8, 9).

A fejlődés további lépcsőfokát jelenti a robotasszisztált laparoszkópia. Segítségével *Gundeti és munkatársai* 2006-ban elsőként végeztek korrekciós műtétet gyermekeken, retrocavalis uréter miatt (10).

A nyílt műtéti feltárással összehasonlítva a laparoszkópos műtéti megoldás kevesebb vérvesztéssel és posztoperatív fájdalommal, valamint rövidebb kórházi tartózkodással jár. Az esztétikai és funkcionális eredmények is jók (1, 3, 8, 9).

Betegünk 5 évvel a műtét után tünet- és panaszmentes, laboreredményei jók, kontroll-CT-vizsgálat során jó kiválasztás, a jobb vesében minimális pyelumtágulat, akadálytalan elfolyás

ábrázolódt. Eredményeink azt sejtetik, hogy a döntésünk helyes volt a konzervatív műtét vonatkozásában. Egyes elváltozások (lelapult kehelyvégek stb.) nagy valószínűséggel visszafordíthatatlanok. De a műtéttel a további vesepusztulást sikerült lassítani, így betegünk esélyt kapott arra, hogy életét két vesével élje le.

Következtetés

Retrocavalis uréter esetén fontos a minél fiatalabb korban történő felismerés és gondozásba vétel. Amennyiben panaszokat okoz, a laparoszkópos műtéti megoldást, mint hatékony és biztonságos minimál invazív eljárást kell előnyben részesíteni.

Irodalom

1. Abdessalter M, El-Khoury R, Elias S, et al. Diagnosis and laparoscopic management of retrocaval ureter: A review of the literature and our case series. *Int J Surg Case Rep* 2019; 59: 165–175. <https://doi.org/10.1016/j.ijscr.2019.05.036>
2. Szóke D, Kondás J, Birtalan L. Kővel szövődött retrocavalis uréter esete. *Urol Nephrol Szle* 1982; 9(3): 127–129.
3. Fariborz B, Csaba P, Árpád Sz, et al. Laparoscopic Repair of Circumcaval Ureter: One year Follow-up of Three Patients and Literature Review. *Urology* 2009; 74: 148–153. <https://doi.org/10.1016/j.urology.2009.02.048>
4. Lesma A, Bocciardi A, Rigatti P. Circumcaval Ureter: Embryology. *Eur Urol Suppl* 2006; 5: 444–448. <https://doi.org/10.1016/j.eursup.2006.02.008>
5. Bateson EM, Atkinson D. Retrocaval ureter: a new classification. *Clin Radiol* 1969; 20(2): 173–177.
6. Pienky AJ, Herts B, Strem SB. Contemporary diagnosis of retrocaval ureter. *J Endourol* 1999; 13(10): 721–722. <https://doi.org/10.1089/end.1999.13.721>
7. Cathro AJM. Section of inferior vena cava for retrocaval ureter. *J Urol* 1952; 67: 464–466.
8. Baba S, Oya M, Miyahara M, et al. Laparoscopic correction of circumcaval ureter. *Urology* 1994; 44: 122–126. [https://doi.org/10.1016/s0090-4295\(94\)80023-5](https://doi.org/10.1016/s0090-4295(94)80023-5)
9. Salomon L, Hoznek A, Bahian C, et al. Retroperitoneal laparoscopy of a retrocaval ureter. *BJU Int* 1999; 84: 181–182.
10. Gundeti MS, Duffy PG, Mushtaq I. Robotic-assisted laparoscopic correction of pediatric retrocaval ureter. *J Laparoendosc Adv Surg Techn Part A* 2006; 16: 422–424. <https://doi.org/10.11089/lap.2006.16.422>