

Nukleáris medicina a prosztatatarák diagnosztikájában és kezelésében (teranosztika)

Bús Katalin dr., Nádasy-Horváth Domonkos dr., Györke Tamás dr.

Semmelweis Egyetem, Orvosi Képző Intézet, Nukleáris Medicina Tanszék
(tanszékvezető: Györke Tamás dr.)

Levelezési cím: Dr. Györke Tamás
Semmelweis Egyetem, OKK,
Nukleáris Medicina Tanszék
1083 Budapest,
Korányi Sándor utca 2.
E-mail:
gyorke.tamas@semmelweis.hu

ÖSSZEFOGLALÁS

Az elmúlt években, évtizedekben a nukleáris medicina hatalmas fejlődésen ment át, számos radiofarmakológiai fejlesztés született, és a hibrid berendezésekkel (PET/CT, PET/MR, SPECT/CT) végzett vizsgálatok is könnyebben elérhetővé váltak a klinikai gyakorlatban. A nukleáris onkológia egyik legjobban kutatott területe a prosztatatarák volt, aminek köszönhetően több új radiofarmakon került forgalomba mind diagnosztikus, mind terápiás célra, ezeket Magyarországon is bevezették, illetve elérhető közelségbe kerültek. A szerzők azokat a – prosztatatarák-diagnosztikában és -terápiában használt – nukleáris medicinai módszereket foglalták össze, amelyek a klinikai gyakorlatban a legfontosabbak.

KULCSSZAVAK

PROSZTATARÁK, PET/CT, PROSZTATASPECIFIKUS MEMBRÁNANTIGÉN, ²²³RA-DIKLORID, TERANOSZTIKA

Nuclear medicine in the diagnosis and treatment of prostate cancer (theranostics)

SUMMARY

In recent years and decades, nuclear medicine has undergone a huge development, many radiopharmacological developments have been made, and examinations with hybrid equipment (PET/CT, PET/MR, SPECT/CT) have become more easily available in clinical practice. One of the most researched areas of nuclear oncology was prostate cancer, as a result several novel radiopharmaceuticals were put on the market for both diagnostic and therapeutic purposes, and these were also introduced or became achievable in Hungary. The authors have summarized the nuclear medicine methods used in prostate cancer diagnosis and therapy, which are the most important in clinical practice.

KEYWORDS

PROSTATE CANCER, PET/CT, PROSTATE-SPECIFIC MEMBRANE ANTIGEN, ²²³RA-DICHLORIDE, THERANOSTICS

Csontszcintigráfia

A ^{99m}Tc-jelzett difoszfónatokkal (pl. ^{99m}Tc-MDP, ^{99m}Tc-HDP) végzett csontszcintigráfia egy régóta, széles körben használt vizsgálómódszer csontmetasztázisok kimutatására. Az oszteoplasztikus csontmetasztázisokat adó tumorok esetében, mint amilyen a prosztatatarák (PC), nagy érzékenységgel mutatja ki a csontáttéteket, de nem specifikus. Kérdéses esetben a vizsgálat kiegészíthető SPECT-, illetve SPECT/CT (hibrid képalkotás) felvételekkel. A SPECT-felvétel jobb érzékenységet és térbeli lokalizációt biztosít. A CT-felvételeken a csontszerkezeti eltérések egy vizsgálat keretén belül megítélhetőek, ami növeli a vizsgálat fajlagosságát, csökkenti a fals pozitív esetek számát (1).

A nemzetközi irányelvekkel megegyezően Magyarországon is a vizsgálat indikációi prosztatatarákban:

- Ha a betegnek csontérintettségére utaló tünete van (pl. csontfájdalom, emelkedett alkalikusfoszfatáz-érték), a csontszcintigráfia végzése függetlenül a PSA-szinttől, a Gleason score-tól vagy a klinikai stádiumtól indokolt;
- A primer staging során a vizsgálat a közepes és nagy rizikójú betegcsoportban a csontáttétek kizárására javasolt;
- Kasztrációrezisztens betegek követése során PSA >2 ng/ml esetén ajánlott a csontszcintigráfia végzése, mivel a csontmetasztázis a leggyakoribb szervi áttét;
- Fájdalmas csontáttétek palliatív izotópterápiája előtt (⁸⁹Sr, ¹⁵³Sm-EDTMP, ¹⁸⁸Re-HEDP, ²²³Ra-diklorid) az oszteoblasztikus aktivitás megítélésére feltétlenül szükséges (2).

Ha a csontszcintigráfia negatív, és erős a csontáttétek gyanúja, vagy az ismételt PSA-szint-ellenőrzés továbbra is progresszióra utal, ajánlott érzékenyebb, esetleges visceralis áttétek kimutatására is alkalmas vizsgálatok végzése (PSMA- vagy kolin-PET/CT) (3, 4).

Tumorspecifikus molekuláris képalkotás a prosztatatarák diagnosztikájában

A klinikai gyakorlatban a molekuláris képalkotás zászlóshajója a PET-diagnosztika. A csontszcintigráfiához hasonló indirekt módszerekhez képest jelentős előrelépést jelentett a nukleáris medicinában a molekuláris képalkotás elterjedése, ami olyan radioaktív izotóppal jelölt molekuláris szondák (radiofarmakonok) alkalmazásán alapul, amelyek biokémiai (általában antigén-antitest, enzim-szubsztrát vagy receptor-ligand) kötődés segítségével direkt módon, a betegségek specifikus molekuláris, biokémiai tulajdonságait tudja megjeleníteni nagy érzékenységgel.

Az onkológiai rutindiagnosztikában leggyakrabban alkalmazott, radioaktív izotóppal jelölt molekuláris szonda, a ^{18}F -fluoro-dezoxi-glükóz (FDG) a PC esetében korlátozottan használható, mert a PC alacsony proliferációs aktivitása miatt az FDG felvétele általában alacsony. Legnagyobb jelentősége előrehaladott stádiumban van a prognosztikai, valamint a terápia követésében betöltött szerepe miatt (5).

A prosztatatumorok specifikusabb és érzékeny leképezésében a több mint két évtizede alkalmazott jelölt kolinra és az alig több mint egy évtizede bevezetett prosztataspecifikus membránantigénre (PSMA) alapuló radiofarmakonok hoztak áttörést a klinikumban.

A kolin PC-diagnosztikában való alkalmazásának alapja, hogy a tumoros sejtek foszfátidil-kolin-felhasználása emelkedett a fokozott membránszintézis miatt. A kolin PET, illetve PET/CT leképezésre alkalmas ^{11}C vagy ^{18}F jelöléssel.

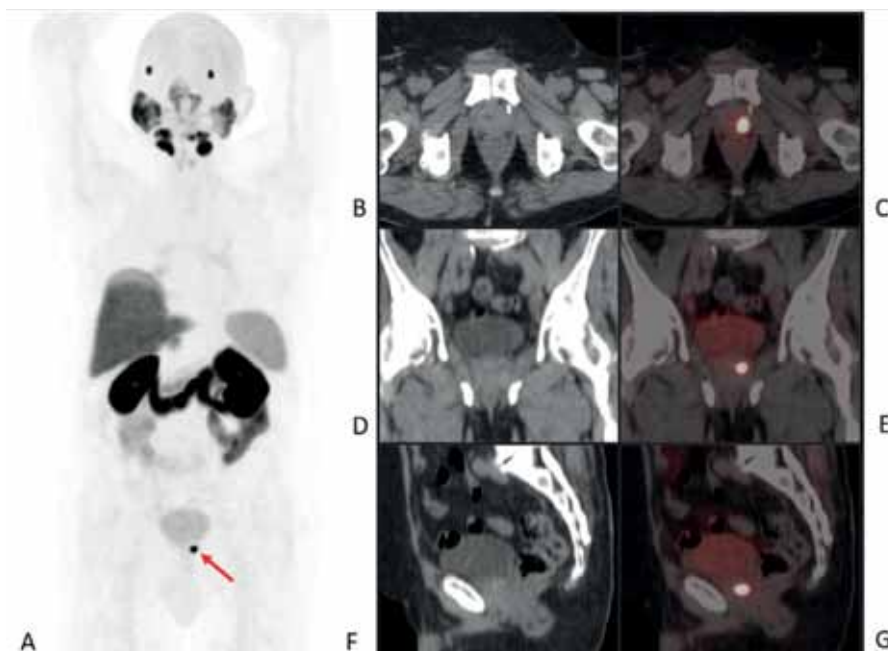
A PSMA egy enzimmékként működő transzmembrán-glikoprotein, enzimműködésének tényleges szerepe még nem teljesen tisztázott. PC esetén a PSMA akár tízszeres expressziót mutat az egészséges prosztata-sejtekhez képest, és akár ezerszeresét a szervezet más szöveteihez képest. Megjegyzendő, hogy a

prosztaták 5-10%-ában nem alakul ki fokozott PSMA-expresszió. Molekuláris szondaként megfelelő kötőrésszel ellátott kisebb molekulák (elsősorban enziminhibitorok) alkalmazhatók. PET/CT leképezésre először ^{68}Ga jelöléssel alkalmazták, majd egyre több ^{18}F -jelölt változatát fejlesztették ki, és rendelkezésre áll gamma-sugárzó izotóppal (pl. $^{99\text{m}}\text{Tc}$) jelölt, SPECT-, illetve SPECT/CT leképezésre alkalmas formában is.

A PSMA nem teljesen specifikus a prosztatára, fokozottan expresszálódik a könny- és nyálmirigyekben, a vesében, a májban és az egyes PSMA radiofarmakonok különböző mértékben megjelenhetnek a vizeletben és a belekben. Hazánkban ^{11}C - és ^{18}F -kolin, ^{18}F -PSMA (^{18}F -JK-PSMA-7) és $^{99\text{m}}\text{Tc}$ -PSMA ($^{99\text{m}}\text{Tc}$ -PSMA-I&S) férhető hozzá (2, 6–9). A kolinvizsgálat hátránya, hogy alacsony (<2 ng/ml) PSA-szintek esetén nagyon rossz az érzékenysége, de egy összehasonlító tanulmány szerint 2 ng/ml fölött is csak 57%-os volt a ^{18}F -kolin-PET találati aránya, míg a ^{68}Ga -PSMA-PET-é 86% (10). Ezzel szemben egy metaanalízis szerint biokémiai relapszus (BCR) esetén a PSMA-PET már alacsony PSA-szinteknél is jó detektálóképességű: 0-0,2; 0,2-1; 1-2 és >2 ng/ml szinteknél rendre 42, 58, 76 és 95%-os volt a vizsgálat pozitívítási aránya (11).

A PET/CT-hez képest a SPECT/CT érzékenysége kisebb, különösen az 1 cm-nél kisebb nyirokcsomó-metasztázisok vonatkozásában (8, 12). A $^{99\text{m}}\text{Tc}$ -mal jelölt PSMA azonban alkalmas az áttétes nyirokcsomók intraoperatív detektálására is gamma-szonda segítségével (8, 13). Molekuláris képalkotás keretében egyidejűleg kiváló hatékonysággal vizsgálhatjuk a csontok és a lágy részek érintettségét is. A PSMA további kiemelkedő előnye, hogy ún. teranosztikum, tehát diagnosztikus és terápiás célra egyaránt alkalmazható farmakon. A fentiek tükrében érthető, hogy a kolinhoz képest előtérbe került a PSMA-alapú teranosztika, a továbbiakban ezt tárgyaljuk részletesen.

A PSMA-PET/CT a konvencionális vizsgálatokkal összehasonlítva már alacsony PSA-szinteknél is érzékenyebben képes kimutatni a tumoros elváltozásokat, így a primer tumort és a



1. ÁBRA: ^{18}F -PSMA-PET/CT: LOKÁLIS RECIDÍVA PROSTATECTOMIA UTÁN, PSA: 1,81 NG/ML. PET MIP (A, ANTERIOR NÉZET), VALAMINT AXIALIS (B, C), CORONALIS (D, E) ÉS SAGITTALIS (F, G) SÍKÚ METSZETI CT (B, D, F) ÉS FUZIÓNÁLT PET/CT (C, E, G) KÉPEKEN A HÓLYAGALAP ALATT BAL OLDALON RECIDÍVÁRA UTALÓ INTENZÍV, FOCALIS PSMA-DÚSULÁS (NYÍL A MIP-KÉPEN)

Rövidítés
MIP=maximum intenzitásprojekció

lokális recidívát (1. ábra), a limfogén terjedést, beleértve a kóros mérethatárnál kisebb metasztatikus nyirokcsomókat is (2. ábra), valamint a csont- és egyéb szervi áttéteket (3. ábra).

A PC szűrésében és primer diagnosztikájában a PSMA-PET/CT-nek nincs meghatározó szerepe, de tekintettel arra, hogy összefüggés áll fenn a PSMA-expresszió mértéke és a Gleason score között, válogatott esetekben a PSMA-PET-vezérelt biopszia segíthet a klinikailag szignifikáns PC kimutatásában (14). Itt érdemes megemlíteni, hogy PET/MR készülék használatával egy vizsgálat keretében juthatunk a PSMA-PET és a multiparametrikus MR nyújtotta információkhoz.

A közepes és magas rizikójú PC primer stádiummeghatározásában a PSMA-PET/CT szerepéről egy prospektív multicentrikus tanulmány (proPSMA) szolgáltatott meghatározó adatokat. A PET/CT 27%-kal nagyobb diagnosztikus pontosságúnak bizonyult a konvencionális módszerekhez (has-kismedence CT és csontszcintigráfia) képest. Előbbi szenzitivitása 85, specifitása 98%-osnak adódott, szemben az utóbbi 38 és 91%-os értékeivel (15).

A sebészi kezelési tervvel kapcsolatban a PSMA-PET/CT jelentős változáshoz vezethet azon tulajdonságának köszönhetően, hogy kicsi, de PSMA-avid nyirokcsomókat detektálhat a medencerégióban a tervezett beavatkozás kiterjedésén túli területen (16). Definitív sugárkezelés előtt végzett PSMA-PET/CT alkalmazhatónak látszik a domináns intraprosztatikus lézió kijelölésére és a biológiai besugárzási céltér fogat azonosítására, beleértve a konvencionális vizsgálmódszerekkel nem azonosítható nyirokcsomóáttétek tisztázását is (2).

BCR esetében keletkezett a legtöbb kezdeti tapasztalat a PSMA-PET/CT szerepéről. *Perera és munkatársai* metaanalízise szerint a betegalapú szenzitivitás és specifitás 86-86%-os, a lézióalapú pedig 80, illetve 97%-os volt, ami – különösen a metasztázisok vonatkozásában – jelentősen felülmúlta a konvencionális módszerek eredményét (11). Primer és rekurrens PC

(n=431) esetén a ⁶⁸Ga-PSMA-PET/CT a betegek 51%-ánál vezetett a kezelési terv megváltoztatásához (17).

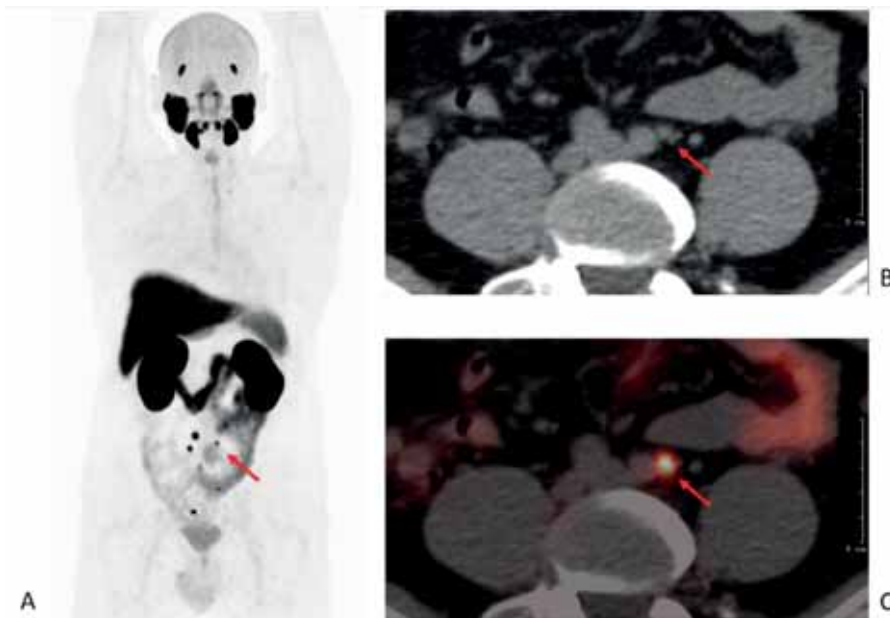
Kasztrációrezisztens PC (CRPC) esetében a PSMA-PET/CT-nek szerepe lehet a restagingben (pl. oligometasztatikus betegek felismerése), a terápiakövetésben és PSMA-alapú radioligand-terápia (PRLT) lehetősége esetén a kezelésre való alkalmasság megítélésében, ugyanis ekkor igazolni kell a várható radiofarmakon-felvételt (2).

Összefoglalva, az összegyűlt, nagy mennyiségű prospektív bizonyíték alapján az Európai Urológiai Társaság legutóbbi irányelveiben a PSMA-PET/CT ajánlott eljárás 0,2 ng/ml-nél magasabb PSA-szint esetén a közepes és magas rizikójú PC primer stádiummeghatározásában, továbbá BCR esetén, ha a vizsgálat eredménye hatással lehet a terápiás tervre (18). Nem áll rendelkezésre megfelelő mennyiségű és erősségű adat arról, hogy mindez hogyan befolyásolja a teljes betegségkimenetelt. Ennek tisztázására további prospektív randomizált klinikai vizsgálatok szükségesek (19).

Csontáttétek palliatív izotópterápiája

Míg a gamma-sugárzó difoszfónatok alkalmasak a csontáttétek diagnosztikájára, béta- és alfa-sugárzókkal lehetőség van ezen csontáttétek palliatív, fájdalomcsillapító terápiájára.

Először béta-sugárzókat (⁸⁹Sr, ¹⁸⁸Re, ¹⁵³Sm) alkalmaztak terápiás célra, de ezek használata háttérbe szorult a ²²³Ra-diklorid (²²³RaCl₂, Xofigo® Bayer AG) bevezetése óta. A ²²³Ra-diklorid egy alfa-sugárzó izotóp, amely a csont hidroxipatitjában épül be a kalcium helyére. Mivel az α-bomlás során felszabadult részecskék (héliumatommagok) nagyok, maximum 100 μm mélységig (kb. 10 sejt távolság) jutnak, így kevés éri el a csontvelőt, ami minimalizálja a készítmény mielotoxicitását. Ezek az α-részecskék általában a DNS mindkét szálát károsítják,



2. ÁBRA: ¹⁸F-PSMA-PET/CT: NYIROKCSOMÓ-METASZTÁZISOK BIOKÉMIAI RELAPSZUSBAN, PSA: 2,74 NG/ML. PET MIP (A, ANTERIOR NÉZET), AXIALIS SÍKÚ CT (B) ÉS FUZIONÁLT PET/CT (C) KÉPEK. A MIP-KÉPEN A MEDENCE VETÜLETÉBEN NYIROKCSOMÓ-METASZTÁZISOKRA UTALÓ KIS, FOCALIS PSMA-DÚSULÁSOK ÁBRÁZOLÓDNAK, AMELYEK NAGYSÁGA PONTOSAN A CT-FELVÉTELEN MÉRHETŐ MEG, A BAL OLDALON PARAILIACILISAN NYILAKKAL JELÖLT NYIROKCSOMÓ CSUPÁN 5 MM ÁTMÉRŐJŰ

Rövidítés

MIP=maximum intenzitásprojekció

így hatékonyabbak a daganatsejtek elpusztításában, mint a β -sugárzás (20). A ^{223}Ra -diklorid Magyarországon is forgalomban lévő készítmény, amelyet egy III. fázisú vizsgálatban (AL-SYMPACA) vizsgáltak metasztatikus CRPC- (mCRPC-) betegek tüneteket okozó csontáttéteinek kezelésére. A kedvező tolerálhatósági profil mellett az alfa-sugárzóval végzett aktív terápia a teljes túlélés szignifikáns, 3,6 hónapos növekedéséhez vezetett a placebohoz képest (14,9 vs. 11,3 hónap). Továbbá az első tünetet okozó csontrendszeri esemény (patológiás törés, gerincvelő-kompresszió, külső besugárzás alkalmazása helyi fájdalomcsillapításra, ortopédiai beavatkozás) kezdetéig eltelt idő szignifikánsan, 5,8 hónappal meghosszabbodott a placebohoz képest (15,6 vs. 9,8 hónap) (21). A különböző vizsgálatokban a betegek 57–80%-ának csökkentette a kezelés a csontfájdalmát (22, 23).

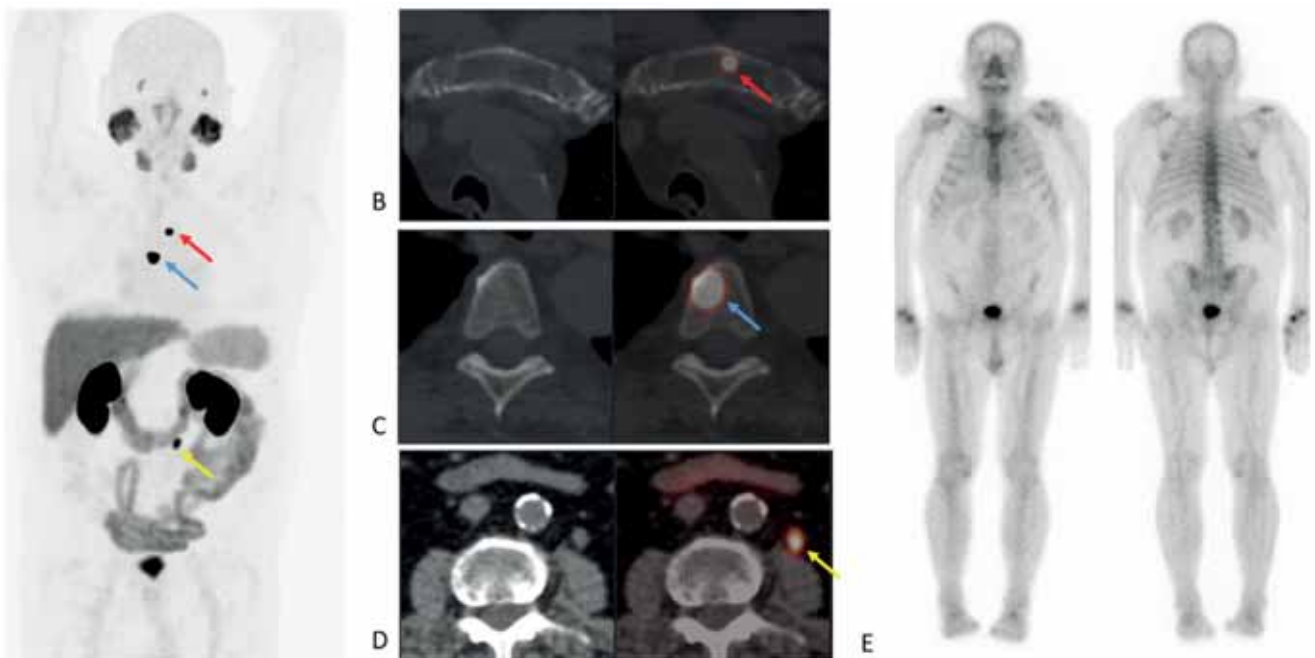
PSMA-radioligandum-terápia (PRLT)

A legtöbb PRLT-kutatás mCRPC esetén a béta-sugárzó lutécium-177 (^{177}Lu) izotóppal jelölt PSMA-617 molekulával történt, amelyek közül kiemelendő egy randomizált, multicentrikus, nyílt elrendezésű, III. fázisú vizsgálat, a VISION trial. Olyan mCRPC-betegeket vontak be, akiknél legalább egy metasztázis PET/CT-vel PSMA-pozitivitást mutatott, és korábban

legalább egy AR-útvonalgátlót és 1 vagy 2 korábbi, taxánalapú kemoterápiás kezelést kaptak. A betegeket (n=831) 2:1 arányban randomizálták, akik vagy PRLT-ben és a legjobb szokásos kezelésben (BSoC) részesültek, vagy pedig csak BSoC-t kaptak. Elsődleges hatásossági végpont a teljes túlélés (OS) és a radiológiailag igazolt progressziómentes túlélés (rPFS) volt. 20,9 hónapos medián utánkövetés után mindkét végpont vonatkozásában szignifikánsan jobb eredmény született a PRLT + BSoC csoportban, a medián OS 15,3 vs. 11,3 hónap, a medián rPFS pedig 8,7 vs. 3,4 hónap volt (24).

A VISION-vizsgálat eredménye alapján az alkalmazott radiogógszert 2022-ben az FDA (Food and Drug Administration, az amerikai Élelmiszer- és Gyógyszerfelügyeleti Hatóság) és az EMA (European Medicine Agency, Európai Gyógyszerügynökség) törzskönyvezte (Pluvicto[®], Novartis). Számos további klinikai vizsgálat van folyamatban: az alfa-sugárzó radioizotópok alkalmazhatóságáról, a PRLT-nek a PC kezelési sémájának korábbi vonalában történő bevetéséről, valamint kombinációs kezelések létjogosultságáról (25).

A teranosztikai alkalmazások elterjedésével különösen kíváncsatos, hogy a prosztatarákos betegek kezelését meghatározó multidiszciplináris teamekben a nukleáris medicina szakemberei is képviseltessék magukat. A nukleáris medicinai eljárások diagnosztikai és terápiás szerepét PC-ben 2022 óta irányelv rendszerezi Magyarországon is (2).



3. ÁBRA: ^{18}F -PSMA-PET/CT: CSONTMETASZTÁZISOK BIOKÉMIAI RELAPSZUSBAN, PSA: 3,43 NG/ML. PET MIP (A, ANTERIOR NÉZET), VALAMINT AXIALIS SÍKÚ CT ÉS FUZIONÁLT PET/CT (B–D) KÉPEKEN PSMA-DÚSÍTÓ CSONTMETASZTÁZISOK FIGYELHETŐK MEG A STERNUMBAN (PIROS NYILAK) ÉS EGY HÁTCSIGOLYÁBAN (KÉK NYILAK). EGY BAL OLDALI RETROPERITONEÁLIS METASZTÁTIKUS NYIROKCSOMÓ IS ÉSZLELHETŐ (SÁRGA NYILAK), A CSONTÁTTÉTEKET A PET/CT ELŐTT KÉT HÓNAPPAL KÉSZÜLT CSONTSCINTIGRÁFIA (E, ANTERIOR ÉS POSTERIOR IRÁNYÚ FELVÉTELEK) MÉG NEM MUTATTA KI

Rövidítés

MIP=maximum intenzitásprojekció

Irodalom

1. Van den Wyngaert T, Strobel K, Kampen WU, et al. The EANM practice guidelines for bone scintigraphy. *Eur J Nucl Med Mol I*, 2016; 43(9): 1723–1738. <https://doi.org/10.1007/s00259-016-3415-4>
2. Borbély KPC, Tenke P, Kiss A, Besenyi Zs, Garai I, Maráz A. Az Emberi Erőforrások Minisztériuma egészségügyi szakmai irányelve a prosztata-daganatok nukleáris medicina diagnosztikai és terápiás ellátásáról. *Egészségügyi Közlöny* 2022; 72(1): 170–196.
3. Beheshti M, Vali R, Waldenberger P, et al. Detection of bone metastases in patients with prostate cancer by ¹⁸F fluorocholine and ¹⁸F fluoride PET-CT: a comparative study. *Eur J Nucl Med Mol Imaging* 2008; 35(10): 1766–1774. <https://doi.org/10.1007/s00259-008-0788-z>
4. Pomykala KL, Czernin J, Grogan TR, et al. Total-Body (68)Ga-PSMA-11 PET/CT for Bone Metastasis Detection in Prostate Cancer Patients: Potential Impact on Bone Scan Guidelines. *J Nucl Med* 2020; 61(3): 405–411. <https://doi.org/10.2967/jnumed.119.230318>
5. Borea R, Favero D, Miceli A, et al. Beyond the Prognostic Value of 2-[[¹⁸F]FDG PET/CT in Prostate Cancer: A Case Series and Literature Review Focusing on the Diagnostic Value and Impact on Patient Management. *Diagnostics* (Basel), 2022; 12(3): 581. <https://doi.org/10.3390/diagnostics12030581>
6. Garai I, Farkas B, Oszlászki A et al. ¹¹C-kolin-PET/CT a prosztatarák diagnosztikájában – a hazai tapasztalatok tükrében. *Magy Onkol* 2015; 59(1): 25–29.
7. Garai ING, Bátyi F, Hascsi Zs. Teranosztikumok alkalmazása prosztatarákban. *Magyar Onkológia* 2020; 64(2): 133–137.
8. Farkas I, Besenyi Z, Maráz A et al. Kezdeti tapasztalatok a (99m)Tc-PSMA-SPECT/CT-vel prosztatarákos betegekben. *Orv Hetil* 2018; 159(35): 1433–1440. <https://doi.org/10.1556/650.2018.31128>
9. Mikecz P, Fekete A, Tóth G et al. 2020 onkológiai PET-radiológyszerei a klinikumban és a kutatásban. *Magy Onkol* 2020; 64(2): 104–111.
10. Morigi JJ, Stricker PD, van Leeuwen PJ, et al. Prospective Comparison of ¹⁸F-Fluoromethylcholine Versus ⁶⁸Ga-PSMA PET/CT in Prostate Cancer Patients Who Have Rising PSA After Curative Treatment and Are Being Considered for Targeted Therapy. *J Nucl Med* 2015; 56(8): 1185–1190. <https://doi.org/10.2967/jnumed.115.160382>
11. Perera M, Papa N, Christidis D, et al. Sensitivity, Specificity, and Predictors of Positive (68)Ga-Prostate-specific Membrane Antigen Positron Emission Tomography in Advanced Prostate Cancer: A Systematic Review and Meta-analysis. *Eur Urol* 2016; 70(6): 926–937. <https://doi.org/10.1016/j.eururo.2016.06.021>
12. Lawal IO, Ankrah AO, Mokgoro NP, et al. Diagnostic sensitivity of Tc-99m HYNIC PSMA SPECT/CT in prostate carcinoma: A comparative analysis with Ga-68 PSMA PET/CT. *Prostate* 2017; 77(11): 1205–1212. <https://doi.org/10.1002/pros.23379>
13. Würnschimmel C, Wenzel M, Maurer T, et al. Contemporary update of SPECT tracers and novelties in radioguided surgery: a perspective based on urology. *Q J Nucl Med Mol Imaging* 2021; 65(3): 215–228. <https://doi.org/10.23736/s1824-4785.21.03345-8>
14. Kawada T, Yanagisawa T, Rajwa P, et al. Diagnostic Performance of Prostate-specific Membrane Antigen Positron Emission Tomography-targeted biopsy for Detection of Clinically Significant Prostate Cancer: A Systematic Review and Meta-analysis. *Eur Urol Oncol* 2022; 5(4): 390–400. <https://doi.org/10.1016/j.euo.2022.04.006>
15. Hofman MS, Lawrentschuk N, Francis RJ, et al. Prostate-specific membrane antigen PET-CT in patients with high-risk prostate cancer before curative-intent surgery or radiotherapy (proPSMA): a prospective, randomised, multicentre study. *Lancet* 2020; 395(10231): 1208–1216. [https://doi.org/10.1016/s0140-6736\(20\)30314-7](https://doi.org/10.1016/s0140-6736(20)30314-7)
16. Jiao J, Quan Z, Zhang J, et al. The Establishment of New Thresholds for PLND-Validated Clinical Nomograms to Predict Non-Regional Lymph Node Metastases: Using (68)Ga-PSMA PET/CT as References. *Front Oncol* 2021; 11: 658669. <https://doi.org/10.3389/fonc.2021.658669>
17. Roach PJ, Francis R, Emmett L, et al. The Impact of (68)Ga-PSMA PET/CT on Management Intent in Prostate Cancer: Results of an Australian Prospective Multicenter Study. *J Nucl Med* 2018; 59(1): 82–88. <https://doi.org/10.2967/jnumed.117.197160>
18. Mottet N, Van den Bergh RCN, Briers E, et al. EAU-EANM-ESTRO-ESUR-SIOG Guidelines on Prostate Cancer-2020 Update. Part 1: Screening, Diagnosis, and Local Treatment with Curative Intent. *Eur Urol* 2021; 79(2): 243–262. <https://doi.org/10.1016/j.eururo.2020.09.042>
19. Mei R, Farolfi A, Morigi JJ, et al. The role of prostate-specific membrane antigen PET/computed tomography in the management of prostate cancer patients: could we ask for more? *Curr Opin Urol* 2022; 32(3): 269–276. <https://doi.org/10.1097/mou.0000000000000982>
20. Jong JM, Oprea-Lager DE, Hooft L, et al. Radiopharmaceuticals for Palliation of Bone Pain in Patients with Castration-resistant Prostate Cancer Metastatic to Bone: A Systematic Review. *Eur Urol* 2016; 70(3): 416–426. <https://doi.org/10.1016/j.eururo.2015.09.005>
21. Parker C, Nilsson S, Heinrich D, et al. Alpha emitter radium-223 and survival in metastatic prostate cancer. *N Engl J Med* 2013; 369(3): 213–223. <https://doi.org/10.1056/NEJMoa1213755>
22. Hyväkkä A, Kääriäinen OS, Utriainen T, et al. Radium-223 dichloride treatment in metastatic castration-resistant prostate cancer in Finland: A real-world evidence multicenter study. *Cancer Med* 2023; 12(4): 4064–4076. <https://doi.org/10.1002/cam4.5262>
23. Kúronya Z, Sinkovics I, Ágoston P, et al. A Retrospective Analysis of the First 41 mCRPC Patients with Bone Pain Treated with Radium-223 at the National Institute of Oncology in Hungary. *Pathol Oncol Res* 2017; 23(4): 777–783. <https://doi.org/10.1007/s12253-017-0190-x>
24. Sartor O, de Bono J, Chi KN, et al. Lutetium-177-PSMA-617 for Metastatic Castration-Resistant Prostate Cancer. *N Engl J Med* 2021; 385(12): 1091–1103. <https://doi.org/10.1056/NEJMoa2107322>
25. Jang A, Kendi AT, Sartor O. Status of PSMA-targeted radioligand therapy in prostate cancer: current data and future trials. *Ther Adv Med Oncol* 2023; 15: 17588359231157632. <https://doi.org/10.1177/17588359231157632>