

Vesicoileocutan sztóma, a gyógyíthatatlan húgycsőszűkületek egy lehetséges megoldása

Oroszi Márton dr., Rosecker Ágnes dr., Pajor László dr.,
Papos István dr., Bajory Zoltán dr.

Szegedi Tudományegyetem, Urológiai Klinika, Szeged (igazgató: Bajory Zoltán dr.)

Levelezési cím:
Dr. Oroszi Márton
SZTE ÁOK, Urológiai Klinika
6725 Szeged, Kálvária sgt. 57.
E-mail:
oroszi.marton.ferenc@med.u-
szeged.hu

ÖSSZEFOGLALÁS

Célkitűzés: A szerzők gyógyíthatatlan kombinált urethraszűkület egy lehetséges operatív megoldását mutatják be.

Beteg és módszer: 2006 és 2015 között 4 esetben készítettünk vesicoileocutan sztómát. A hólyagnyak körül kialakuló hegyszövet okai az endourológiai beavatkozások, kismedencei trauma, irradiáció és a radikális prostatectomia voltak.

A műtét során 10-15 cm-es ileumszakasz lett izolálva, ezzel létrehoztuk az összeköttetést a hólyag és a bőrfelszín között, amelyen át ürül a vizelet. A hólyag és az uréterszájadékok megőrzésével nem jöhet létre az uréterointesztinális anasztomózis szűkülete, ami a Bricker-hólyag képzés gyakori szövődménye.

Eredmények: A betegek elégedettek voltak a vizeletes sztómájukkal, könnyen megtanulták a kezelését és így megszabadultak a totál retenciótól való félelmüktől. Korai szövődmény nem fordult elő, a késői szövődményeket – perinealis fisztula, sztómaszűkület, parasztómális hernia – sikeresen megoldottuk.

Következtetések: Átjárhatatlan urethraszűkületes betegeknél, ultimium refugiumként alkalmazható a vesicoileocutan sztóma képzés.

KULCSSZAVAK

HÚGYCSŐSZŰKÜLET, EPICYSTOSTOMIA, VIZELETRETENCIÓ,
HÓLYAG-AUGMENTÁCIÓ

The vesicoileocutaneostomy: a definitive solution for incurable urethral stricture

SUMMARY

Objective: The authors present a successful operative solution for incurable combined urethral stricture.

Patients and method: Between 2005 and 2015 vesicoileocutaneostomy was performed in four patients. Urethral stricture, irradiation, radical prostatectomy and small pelvic trauma were the basic cause of developing the dense scarification around the bladder neck. A 10-15 cm long ileum was isolated for the connection of the bladder and the skin surface. The patient passes the urine through a stoma. The preservation of the bladder and the ureteral orifices avoid the patient from the stricture formation at the level of the ureterointestinal anastomosis as it is a usual complication in the Bricker-bladder.

Results: The patients are satisfied with the urine stoma as they get rid of the danger of total retention. Early complication was not observed, the late complications – perineal fistula, stoma stricture and parastomal hernia – were successfully repaired.

Conclusion: As „ultimium refugium” vesicoileocutaneostomy can be performed in patient with dense urethral stricture.

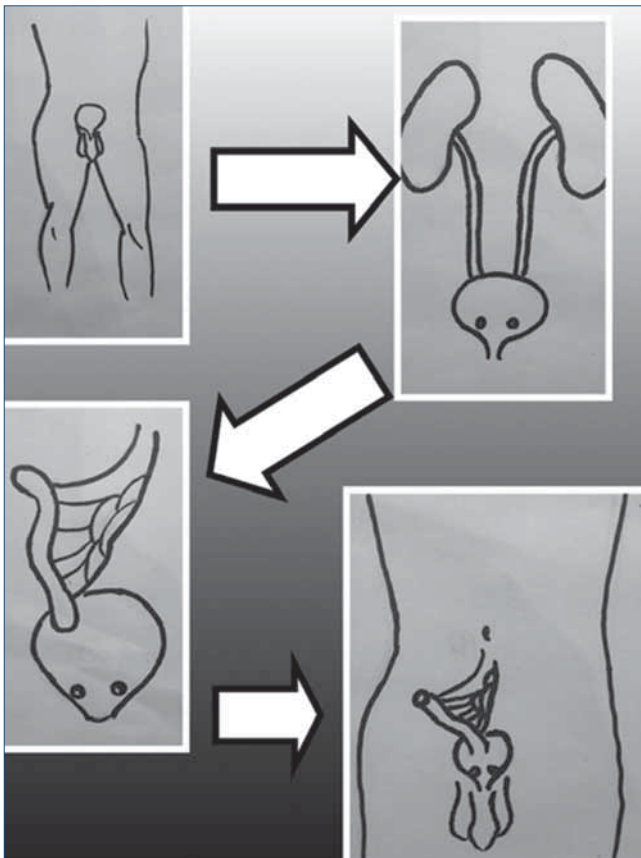
KEYWORDS

URETHRAL STRICTURE, EPICYSTOSTOMY, TOTAL URINARY RETENTION,
BLADDER AUGMENTATION

Bevezetés

Az egyre gyakrabban kialakuló súlyos szűkület és teljes húgycsőelzáródás leggyakoribb oka: az egyre jobban elterjedő endourológiai műtétek és katéterhasználat (1). A további okok lehetnek a radikális prostatectomia, szövődményes antiinkontinens műtétek, neurogén hólyag egyes esetei, valamint bal esetek, kismedencei traumák következményei. Ezen betegek egy részénél a teljes vizeletelakadás mellett, illetve annak kezelése miatt inkontinencia is kialakulhat. Az inkontinencia vég-

leges műtéti megoldása kontraindikált húgycsőszűkület esetén. A betegek különben is a vizeletelakadást élik meg rosszabbul – ez egy állandó fenyegettség – ezért először annak gyógyítására törekszünk. Megoldás a gyakorlatban: tágitó műtétek, urethrotomiák, vagy definitív epicystostoma behelyezése, esetleg ultimium refugiumként Bricker-hólyag képzés. Felmerül a kérdés, hogy miért kell használaton kívül helyezni egy különben jól működő hólyagot? A vázolt nehézségeket és leginkább a beteg kényelmét vesicoileocutan sztómával oldottuk meg.



1. ÁBRA: A VESICOILEOCUTAN SZTÓMAKÉPZÉS SÉMÁS ÁBRÁJA

Betegek és módszer

Klinikánkon 2006 és 2015 között négy esetben képeztünk vesicoileocutan sztómát húgycsőszűkület és inkontinencia miatt. Első esetben traumás medencetörés, a második esetben méhnyakrák miatti irradiáció, a harmadik esetben többszöri TURP-műtét, a negyedik betegnél radikális prostatectomia volt a húgycső teljes elzáródásának az oka. Mindegyik betegnél a szűkületet először urethrotomiákkal próbáltuk oldani, amelyek középtávon is sikertelenek voltak, újból és újból beszűkült, míg végül elzáródott a húgycső. Mind a négy válogatott esetben lehetőség volt az egészséges húgyhólyag megtartására és a hasfal épsége miatt vizeletes sztóma kialakítására (1. táblázat).

Műtétechnika

A szabályos előkészítés után a beteg lábát szétnyitva, hátára fektettük majd intratrachealis narkózis történt. Medián laparotomiás metszést követően a belek összenövéseit oldottuk. Felkerestük a terminális ileumot, amelyből 10-15 cm-t izoláltunk. A bél folytonosságát gépi varratokkal helyreállítottuk majd bezártuk a mesenterium ablakot csomós öltésekkel. Az izolált bélszakaszt a hólyag jobb oldalához csatlakoztattuk úgy, hogy a hólyag falából egy 2 cm átmérőjű kört vágunk ki. A tág anasztomózis miatt szűkület ritkán fordulhat elő. A bél

másik, aborális végéből vizeletes sztómát készítünk a spina iliaca anterior superior és a köldököt összekötő képzeletbeli vonalban (1. ábra). A bél végét kifordítottuk, hogy kiemelkedjen, mert így a sztómazsák korongja könnyebben felhelyezhető. Fontos odafigyelni, hogy a közbeiktatott bélszakasznak egyenesnek kell lennie és ideális hosszúságúnak, különben a vizelet nem fog tudni akadálytalanul kiürülni, illetve esetleg szükséges katéterezést a bél kanyargóssága nagyon megnehezíti.

A műtéti idő rövidebb, mint egy Bricker-hólyag képzésnél, kisebb operatív és posztoperatív megterhelést jelent a beteg számára, a gyógyulás is rövidebb. A hólyag megtartásával elkerülhető az ureterek és a bél közötti anasztomózis szűkülete, így a felső húgyutak épsége jobban megőrizhető.

Saját esetekben mindig inkontinens sztómát alakítottunk ki, mert a betegek, bár részletesen tájékoztattuk őket, az önkatéterezéstől féltek, nem vállalták (2. ábra).

Eredmények

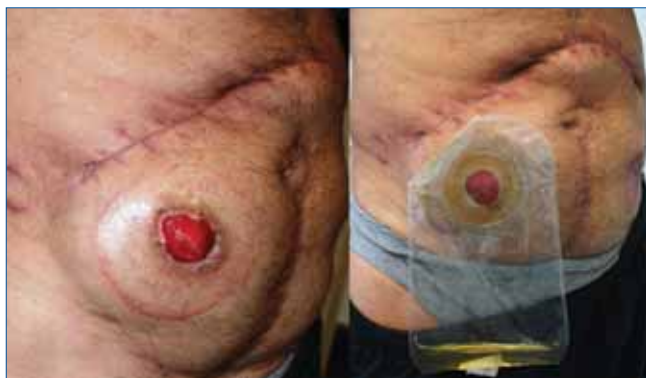Korai posztoperatív szövődmény eseteinkben nem fordult elő. Az egyéves kontrollnál a felső húgyutak épek maradtak, egy esetben a sztóma beszűkült, amit lézerrel felmetszettünk. Ugyanennél a betegnél a húgycső fisztulát képzett a gát felé, ezt Pfannenstiel-metszésből nyitottan zártunk. Egy másik esetben parasztómális sérv alakult ki. Laparotomia után a sérvtömlőből a beleket eltávolítottuk és a sztómát áthelyeztük, a köldök helyén kiszájastattuk. Betegeink az elért eredményekkel elégedettek, a sztóma gondozását könnyedén elsajátították.

Megbeszélés

Inkontinens felnőttkori vesicoileocutan sztómáról nagyon kevés külföldi irodalmi feljegyzést találtunk (2). A szakirodalom főleg a gyermekkorban előforduló kontinens vesicoecutan sztómát említi, amelyet általában appendixből készítenek és leggyakoribb oka a myelomeningocele és a hátsó urethrabillentyű (3). Magyar szakirodalmi hivatkozást a felnőttkori inkontinens vesicoileocutan sztómával kapcsolatban nem találtunk.

1. TÁBLÁZAT: VESICOILEOCUTAN SZTÓMAKÉPZÉSEN ÁTESETT BETEGEK ADATAI

Születési év	Nem	Ok	Szövődmény
1947	Férfi	Radikális prostatectomia	Nem volt
1950	Férfi	TURP	Perinealis fisztula, sztómaszűkület
1952	Nő	Irradiáció (nőgyógy. tumor)	Nem volt
1977	Nő	Kismedencei trauma	Parasztómális hernia



2. ÁBRA: A KÉSZ VIZELETES SZTÓMA ÉS A SZTÓMAZSÁK FELHELYEZVE

Ezek alapján is látszik, hogy ezt a módszert ritkán alkalmazzák. Leggyakrabban definitív epicystostomát képeznek, amely a rendszeres csere – a betegeknek fájdalmas – és gyakori fertőződés, kőképződés miatt nem megfelelő megoldás.

Következtetés

Egyes válogatott esetekben – ahol a hólyag eltávolítása nem szükséges – a vizeletelvezetés így megvalósítható. A húgyhólyag megtartásával, az eredeti urétercsatlakozások változatlanul működnek, így elkerülhető az anasztomózis-képzés a vékonybél és az uréterek között, a felső húgyutak épsége megőrizhető. A betegnek a normális életvitelét a sztóma alig zavarja, a fenyegető teljes vizeletelakadás pedig többet nem fordulhat elő.

Irodalom


1. Zhou SK, et al. Etiology and Management of Male Iatrogenic Urethral Stricture: Retrospective Analysis of 172 Cases in a Single Medical Center. Urol Int 2016 Jun 14. DOI: <http://dx.doi.org/10.1159/000444592>
2. DA Rivas, et al. Cutaneous ileocystostomy (a bladder chimney) for

the treatment of severe neurogenic vesical dysfunction. Paraplegia 1995; 33: 530–535. DOI: <http://dx.doi.org/10.1038/sc.1995.114>

3. Ching CB, et al. Outcomes of incontinent ileovesicostomy in the pediatric patient. J Urol 2014 Feb; 191(2): 445–50. DOI: <http://dx.doi.org/10.1016/j.juro.2013.08.008>

POLLSTIMOL®-CERNIL

ROZSPOLLEN A PROSZTATAGYULLADÁS TERÁPIÁJÁRA



- GYULLADÁSCSÖKKENTŐ
- CSILLAPÍTJA A PROSZTATAGYULLADÁS TÜNETEIT
- KÖNNYÍTI A VIZELETÜRÍTÉST

Vény nélkül kapható gyógyszer, keresse a patikákban! **Javallatok:** krónikus, nem bakteriális eredetű prostatitis, prostatovesiculitis, urethritis. Benignus prostata hyperplasia esetén fellépő vizeletürítési zavarok. **Adagolás:** a kezelés első hetében napi 3x2 tablettát, a második héttől kezdve naponta 2x2 tablettát étkezés után, kevés vízzel bevenni. A panaszok átmeneti erősödésénél az adag 3x2 tablettára emelhető. **Az információ lezárása:** 2016. október 1. **Szakmai információ:** Strathmann KG Kárpisület, **Telefon:** (1) 320-2865, email: info@strathmann.hu

