

# Húgycsőbetét (wallstent) behelyezése után ismételten kialakult bulbaris húgycsőszűkület megszüntetése nyílt műtéttel

Szell Tamás dr., Kelemen Zsolt dr., Nyirády Péter dr.

Semmelweis Egyetem ÁOK, Urológiai Klinika, Budapest (igazgató: Nyirády Péter dr.)

Levelezési cím:  
Dr. Szell Tamás  
1082 Budapest, Úllői út 78/B.  
e-mail: tamas.szell@gmail.com

## ÖSSZEFOGLALÁS

**Bevezetés:** Húgycsőszűkületek megszüntetése céljából a különböző húgycsőbetétek behelyezésének javallata ellentmondásos, általában csak szűk indikációs területen jöhetnek szóba. A húgycsővet ért külső vagy iatrogen sérülés okozta spongiofibrosis károsítja a szivacsos test vérellátását, ezáltal csökkenti a húgycsőbetétek sikerességét. A kezdetben hozzájuk fűzött reményeket a rövid távú eredményességükről származó közlemények táplálták, amelyeket azonban a közép és hosszú távú utánkövetések nem igazoltak.

**Esetismertetés:** Esetünkben visszatérő bulbaris húgycsőszűkület miatt többszöri urethrotomia internát végeztünk. Rövid időn belül ismételten jelentkező szűkület miatt – más intézetben – fém húgycsőbetétet (wallstent) helyeztek be, majd 11 évvel később a betétben keletkező sarjszövet okozta részleges elzáródást lézer vaporizációval oldották meg. Átmeneti eredményességet követően opioid típusú analgetikummal enyhíthető fájdalom és teljes vizeletrékedésig fajuló húgycsőszűkület alakult ki, amely miatt nyílt helyreállító húgycsőműtétet végeztünk. A súlyosan heges és teljesen elzáródott húgycsőszakaszt a fémbetéttel együtt a membranosus szakaszig kimetszettük és vég a véghez anasztomózt készítettünk. Zavartalan műtéti időszak után 8 hónappal a beteg panaszmentes, kontinens, kitűnő csúcs és átlagos áramlással vizek.

**Következtetés:** A húgycsőbetét látszólag kézenfekvő megoldást kínál a húgycsőszűkület megszüntetésére, azonban hosszú távú eredményességét tekintve elmarad a nyílt húgycsőműtétek sikerességi arányától. Idegen testként fokozza a spongiofibrosist, amely a már meglévő szűkületet súlyosbíthatja, és a későbbiekben szükségessé váló helyreállító műtétet rendkívül megnehezítheti, akár kétlépcsős megoldást is igényelhet.

## KULCSSZAVAK

HÚGYCŐSZŰKÜLET, HÚGYCŐBETÉT (WALLSTENT), NYÍLT HÚGYCŐ-PLASZTIKA, RESECTIO ÉS VÉG A VÉGHEZ ANASZTOMÓZIS

## Elimination of recurrent bulbar urethral stricture with urethroplasty after inserting wallstent

### SUMMARY

**Objective:** In the cases of elimination of urethral strictures the indication of wallstents are doubtful, they usually have only a very small indication range. Spongiofibrosis, which is caused by external or iatrogenic harm, impairs the blood supply of corpus spongiosum, reduces the success rate of wallstents. Initially the wallstents raised hope, because publications supported short term efficiency, but the medium and long term efficiency was not confirmed.

**Case report:** In our case multiple urethrotomia interna was performed because of recurrent bulbar urethral stricture. Within a short time urethral stricture developed again and – in another institution – metal wallstent was inserted. After 11 years scar tissue caused partial obstruction in the hole of wallstent, which was treated by laser vaporisation. Opioid analgesic claiming perineal pain and total urinary retention evolved after temporary achievement, because of urethroplasty was performed in our institution. The severe scar and hyperplastic tissue growth and the entirely obstructed urethra with the wallstent together were resected until the membranous urethra. After 8 months of undisturbed postoperative period the patient does not have complaint, he has outstanding average and maximum urinary stream and he is continent.

**Conclusion:** At first sight the wallstent offers an obvious solution of elimination of urethral strictures, but it gets the worst of the long term efficiency over against the success rate of urethroplasty. As a foreign body increases the spongiofibrosis, which aggravates the extant urethral stricture and further on it throws difficulties in the way of the necessary urethroplasty, just like two steps/substitution urethroplasty is required.

### KEYWORDS

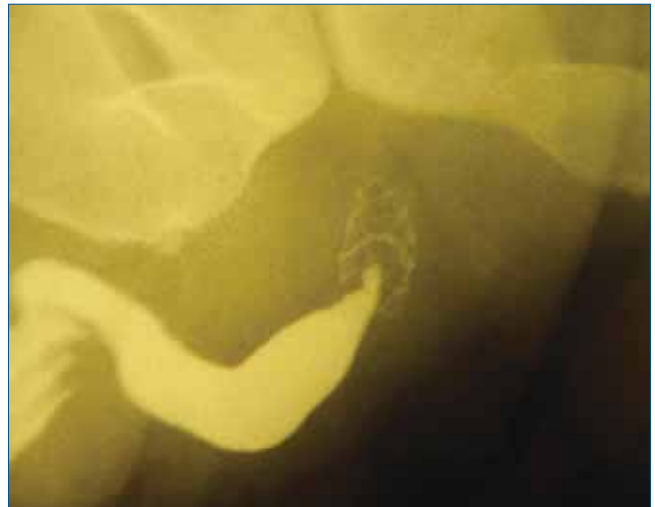
URETHRAL STRICTURE, WALLSTENT, URETHROPLASTY, RESECTION AND END-TO-END ANASTOMOSIS

## Bevezetés

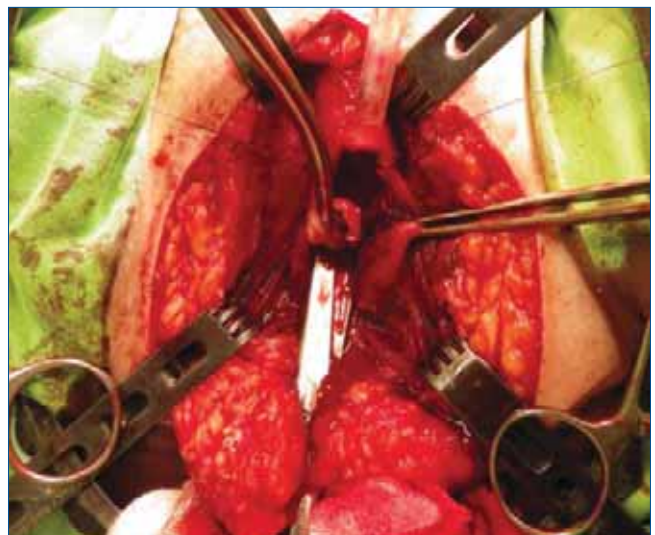
A húgycsőbetétek (wallstentek) alkalmazásának gondolata az endovaszkuláris stentek használatát követően fogalmazódott meg. A cél – az erekhez hasonlóan – a húgycső ürterének, átjárhatóságának támfalként való biztosítása. A koszorúerekben elért kedvező eredmények, illetve a visszatérő húgycsőszűkületek kihívással teli kezelése szolgált fejlesztésük mozgatórugójaként (1). Állatkísérleteket követően 1978-ban *Fábián* használt „húgycső-spirált, parciális katétert” prosztatamegnagyobodás esetén a spontán vizelet fenntartása érdekében azon férfiak esetében, akikben egyéb műtét ellenjavallt volt (2). Indikációs körük kibővült és gerincvelő-károsodás talaján kialakult detrusor-sphincter disszinergia eseteiben is történt wallstent beültetés (2). Az 1980-as évek végén *Milroy* számolt be elsőként a wallstent felhasználásáról húgycsőszűkületben szenvedő 8 férfi esete kapcsán (1). A kezdetben hozzájuk fűzött reményeket a rövid távú eredményességükről számot adó közlemények táplálták, amelyeket azonban a közép és hosszú távú utánkötések nem támasztottak alá (3, 4, 5, 6, 10, 11). Ezen okból adódóan a húgycsőszűkületek megszüntetése céljából a különböző húgycsőbetétek behelyezésének javallata ellentmondásos, csak szűk indikációs területen jöhetnek szóba (3, 6, 11). A fennálló szűkületet a spongiofibrosis súlyosbítása révén a betét fokozza, ezért a későbbiekben szükségessé váló nyílt húgycső helyreállító műtét nehézségeibe ütközhet, akár kétlépcsős megoldást, húgycsőpótló szövet felhasználását is igényelhet. Az alább ismertetett férfi esetén keresztül szeretnénk ezen tapasztalatunkat közzétenni.

## Esetismertetés

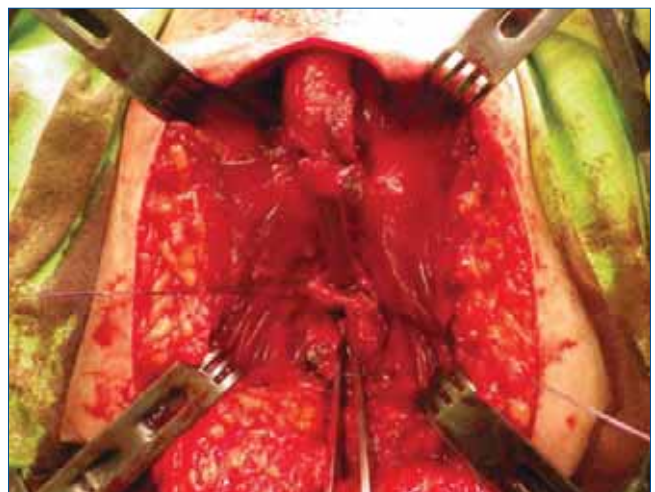
40 éves férfi urológiai kórelőzménye 1998 februárjáig nyúlik vissza. Ekkor, 23 éves korában fokozatosan súlyosbodó dysuria (elvékonyodó vizeletsugár, vizeletkor hasprés szükségessége) háttérben idiopátiás, az elülső húgycső bulbaris szakaszán elhelyezkedő, megközelítőleg 1 cm hosszúságú szűkületet kórisméztünk, amely miatt urethrotomia interna történt intézetünkben. 2002 júliusában ismételt jelentkező dysuria miatt szintén urethrotomia internára került sor. Ezen műtét után néhány hónappal fellépő teljes vizeletelakadást okozó kiújult húgycsőszűkület miatt epicystostoma létesítése történt és egy utolsó endoszkópos műtéti kísérlet mellett döntöttünk: 2003 márciusában ismételt urethrotomia internát végeztünk. Ugyanezen év júliusában más intézetben a bulbaris húgycsőszakasz beszűkült részére 2 cm hosszúságú, fém húgycsőbetétet (wallstent) helyeztek fel. A wallstent beültetését követően lassan, de fokozatosan nehézzelés lépett fel, amely ismételt vizeletsugár elvékonyodásában és erőlködő vizeletben, hasprés használatában nyilvánult meg. A 2014 októberéig tartó közel 11 év alatt a dysuria mértéke ugyan lassan és fokozatosan, de egészen odáig foko-



1. ÁBRA: A TELJES ELZÁRÓDÁST OKOZÓ HÚGYCŐBETÉT



2. ÁBRA: A FELTÁRT GÁTI HÚGYCŐ ÉS AZ ELZÁRÓDOTT HÚGYCŐSZAKASZ KIMETSZÉSE A FÉMBETÉTTTEL EGYÜTT

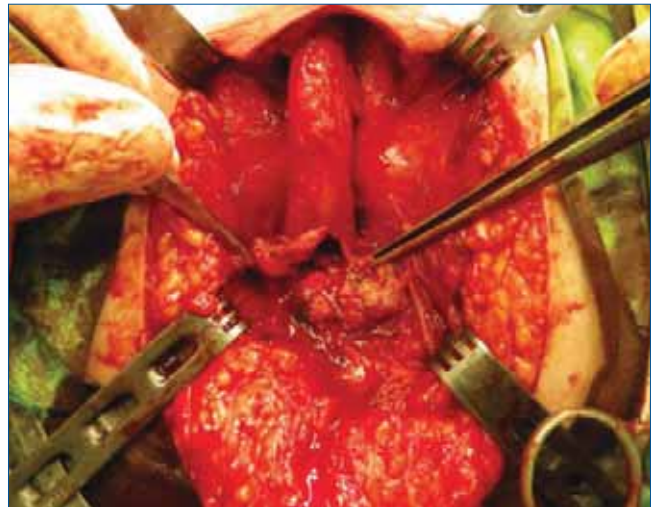


3. ÁBRA: A KELETKEZETT HÚGYCŐHIÁNY

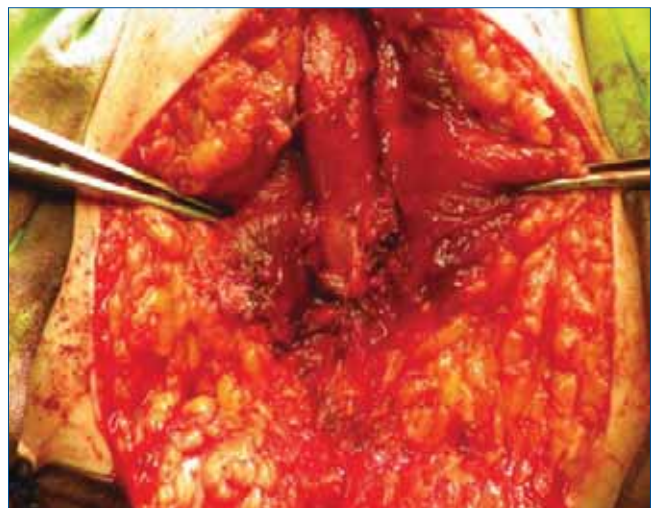zódott, hogy műtéti beavatkozást tett szükségessé. A wallstent részleges elzáródását okozó sarjszövet miatt green light lézer vaporizáció segítségével igyekeztek átjárhatóvá tenni a húgycsőbetétet. A beavatkozás után hónapokig tartó, elhúzódó urethrorrhagia, opioid típusú analgetikummal csillapítható, erőteljes gáttáji fájdalom alakult ki, majd vizeletrekedés miatt suprapubikus katéter behelyezése vált szükségessé. Ezt követően intézetünkben történt további kivizsgálás, amelynek során a retrográd és antegrád uretrográfia a wallstent elzáródását, ennek szintjében teljes mértékű alsó húgyúti obstrukciót ábrázolt (1. ábra). 2015 júniusában nyílt húgycső-helyreállító műtét mellett döntöttünk, amelynek során a súlyosan heges és teljesen elzáródott húgycsőszakaszt a fémbetéttel együtt a membranós szakaszig kimetsztük és vég a véghez anasztomózt készítettünk. A húgycsőplasztika során kőmetsző helyzetben, a bulbo-membranosus húgycsővet gáti feltárásból közelítettük meg (2. ábra). Katéteres letapintás során a 2 cm-es wallstent teljes hosszúságában átjárhatatlan volt, ezért a heges, beszűkült húgycsőszakasszal együtt kimetsztük összességében mintegy 2,5 cm hosszúságban (3. ábra). A distalis húgycsőcsontot – a feszülésmentes anasztomózis és a hímvessző megrövidülésének elkerülése érdekében – a penoscrotalis szakaszig felszabadítottuk, majd a distalis és proximális húgycsőcsontot hosszanti irányban dorsalisan, illetve ventralisan behasítottuk (4. ábra). A kellően tág, 18 Ch-es katétert befogadó húgycsővégeket 3/0 felszívódó, fonott, multifil, poliglikolsav fonállal, csomós öltésekkel egyeztettük, feszülésmentes anasztomózt képeztünk (5. ábra). Zavartalan műtéti időszak után 8 hónappal végzett kontrollvizsgálat alkalmával a beteg panaszmentes, kitűnő átlagos ( $Q_{ave}$ : 20,5 ml/s) és csúcs ( $Q_{max}$ : 44 ml/s) áramlással, retenciómentesen vizelet, kontinens, merevedése megtartott és a hímvessző rövidülése, torzulata sem következett be.

## Megbeszélés

A húgycső-helyreállító sebészetben jártas urológusok véleménye a wallstentet illetően megegyezik abban, hogy külső trauma vagy iatrogén ártalom (pl. urethrotomia interna, húgycsőplasztika) okozta húgycsőszűkület esetén különösképp nem javasolt stent behelyezése (3, 6). Egyes hosszú távú utánkövetések során a trauma vagy a korábbi húgycsőplasztika után beültetett stentek 50%-a átlagosan 20 hónap múlva részlegesen elzáródott, amely visszatérő dysuriát okozott, illetve további műtétet igényelt (4). Más szerzők beteganyagában hasonló eredmények mutatkoztak: a stent felhelyezését követő 24 hónapon belül a betétek elzáródtak sarjszövet túlbujánzása miatt (3). Megegyeznek a vélemények abban a tekintetben is, hogy a húgycsőbetét rövid és középtávú sikerét a



4. ÁBRA: FELSZABADÍTOTT ÉS BEMETSZETT A DISTALIS HÚGYSZŐVÉG FESZÜLÉSMENTESEN LEÉR A TÁG PROXIMALIS HÚGYSZŐCSONKHOZ



5. ÁBRA: CSOMÓS ÖLTÉSEKKEL KÉSZÜLŐ FESZÜLÉSMENTES, VÉG A VÉGHEZ ANASZTOMÓZIS

bulbaris szakasz bőséges vérellátással bíró, nem heges állományú szivacsos test segítheti elő, amelynek révén a stent hámosodása és rögzülése mihamarabb végbemehet (3). Ezen megfontolásból fakadóan a húgycsőbetétek úttörői is csupán a húgycső bulbaris és rövid szakaszára terjedő, illetve nem külső vagy iatrogén trauma talaján kialakult spongiofibrotikus szűkületek esetén javasolták a beültetését. Egyes munkacsoportok a wallstent felületén végbemenő szöveti változásokat szerették volna közelebbről is megismerni (7, 8). Az eltávolított betéteket fénymikroszkóp, illetve pásztázó elektronmikroszkóp alatt vizsgálták meg. A betétek húgycső falába való beépülését ún. polypoid hyperplasia okozta, amely a stent hálói között indult sejt és kötőszövet burjánzás. Kifejezett krónikus gyulladás szöveti képe volt megfigyelhető, amelyben a plasmocyták játszották a döntő szerepet. A plasmocyták in-

váziója mellett idegentest-reakció, mikroabszcesszusok is láthatóvá váltak, illetve elszarusodó laphámsejtes metaplasia is megjelent. A metaplasia hosszútávon felveti a praecancerosus állapot lehetőségét, azonban rosszindulatú sejtburjánzást egyik vizsgálat során sem igazoltak (7, 8). A sarjszövet képződése vezet a húgycsőbetét részleges vagy teljes elzáródásához, amelyet endoszkópos úton (pl. tágítás, urethrotomia interna, lézer vaporizáció, transurethralis reszekció) is meg lehet kísérelni a vizelet számára átjárhatóvá tenni. Született közlemény, miszerint egy újabb stent beültetésével igyekeztek megoldani a korábban felhelyezett stent közvetlen közelében kialakult sarjszövet okozta szűkületet (9). Az esetek döntő többségében azonban nem elégedő minimál invazív eljárás, hanem nyílt húgycső helyreállító műtéttől remélhető hosszú

távú eredmény, amely kiterjedt szűkület esetén szövetpótlással járó, kétlépcsős megoldást is megkövetelhet. A különböző wallstentek alkalmazásában úttörő és a húgycsősebészetben jártas urológusok egybehangzó véleménye, hogy húgycsőbetét behelyezése csupán időskorú, egyéb beavatkozásra általános állapotánál fogva alkalmatlan férfiak, illetve a nyílt húgycsőplasztikától elzárkózó betegek esetében vehető számításba (3, 4, 5, 6, 10, 11, 12). Jelenlegi hazai szakmai irányelvek és külföldi álláspontok szerint húgycsőszűkület esetén legfeljebb 2 alkalommal érdemes urethrotomia interna elvégzése, azonban ezek sikertelensége esetén további bemetszések csak súlyosbíthatják a szűkület mértékét, ezáltal megnehezítve a szükségszerűvé váló nyílt húgycső helyreállító műtétet és gyógyulást (6, 10, 11).

## Irodalom

1. Milroy EJJ, Chapple CR, Cooper JE, et al. A new treatment for urethral strictures. *Lancet* 1988; 1 (8600): 1424–1427. [http://dx.doi.org/10.1016/S0140-6736\(88\)92238-6](http://dx.doi.org/10.1016/S0140-6736(88)92238-6)
2. Fabian KM. The intra-prostatic "partial catheter" (urological spiral) (author's translation). *Urologie A* 1980; 19 (4): 236–238.
3. Chapple CR, Bhargava S. Management of the failure of permanently implanted urethral stent – a therapeutic challenge. *Eur Urol* 2008; 54 (3): 665–670. <http://dx.doi.org/10.1016/j.eururo.2007.11.024>
4. Milroy EJJ, Allen A. Long-term results of urolume urethral stent for recurrent urethral strictures. *J Urol* 1996; 155 (3): 904–908. [http://dx.doi.org/10.1016/S0022-5347\(01\)66342-0](http://dx.doi.org/10.1016/S0022-5347(01)66342-0)
5. Hussain M, Greenwell TJ, Shah J, Mundy AR. Long-term results of a self-expanding wall stent in the treatment of urethral stricture. *BJU Int* 2004; 94 (7): 1037–1039. 10.1111/j.1464-410X.2004.05100.x
6. Palminteri E. Stents and urethral strictures: a lesson learned? *Eur Urol* 2008; 54 (3): 498–500. <http://dx.doi.org/10.1016/j.eururo.2007.11.065>
7. Bailey DM, Foley SJ, McFarlane JP, et al. Histological changes associated with long-term stents. *BJU Int* 1998; 81 (5): 745–749.
8. Verhamme L, Van Poppel H, De Voorde W. Total fibrotic obliteration of urethral stent. *Br J Urol* 1993; 72 (3): 389–390.
9. Beier-Holgersen R, Brasso K, Nordling J, et al. The "Wallstent": a new stent for the treatment of urethral strictures. *Scand J Urol Nephrol* 1993; 27 (2): 247–250.
10. Elkassaby AA, Al-Kandari AM, Shokeir AA. The surgical management of obstructive stents used for urethral strictures. *J Urol* 2007; 178 (1): 204–207. <http://dx.doi.org/10.1016/j.juro.2007.03.023>
11. Kelemen Zs, Bánfi G, Nyirády P. A férfi húgycső szűkülete (Szakmai irányelv). *Magy Urol* 2011; 23 (2): 82–101.
12. Kelemen Zs. Húgycsőszűkület. *Orv Hetil* 2008; 149 (12): 559–560. <http://dx.doi.org/10.1556/OH.2008.28339>