

# A nem-infekciós eredetű scrotalis elefantiázis kivizsgálása és kezelése – Esetgyűjtemény és irodalmi áttekintés

Romics Miklós dr.<sup>1</sup>, Jósvey János dr.<sup>2</sup>, Regőczy Tamás dr.<sup>3</sup>, Nyirády Péter dr.<sup>1</sup>

<sup>1</sup>Semmelweis Egyetem, Urológiai Klinika és Uroonkológiai Centrum, Budapest (igazgató: Nyirády Péter dr.)

<sup>2</sup>Szt. Imre Egyetemi Oktatókórház, Plasztikai Sebészeti Profil, Budapest (osztályvezető: Jósvey János dr.)

<sup>3</sup>Szt. Imre Egyetemi Oktatókórház, Általános Sebészeti Profil, Budapest (osztályvezető: Máté Miklós dr.)

Levelezési cím:  
Dr. Romics Miklós  
SOTE, Urológiai Klinika  
1082 Budapest, Üllői út 78./b  
E-mail: miklos.romics@gmail.com

## ÖSSZEFOGLALÁS

**Bevezetés:** A nagyméretű scrotalis elefantiázis a nyugati világban ritkán előforduló, jóindulatú, ám az életminőséget radikálisan befolyásoló elváltozás. A harmadik világ területén a herezacskó krónikus lymphoedemás megnagyobbodása általában filariázis, vagy más fertőzés talaján alakul ki, a fejlettebb országokban azonban főleg más okokból fordul elő. A probléma kivizsgálása és kezelése, ritkaságára való tekintettel különleges körülményeket, és urológus-bőrgógyász-plasztikai sebész team összehangolt együttműködését igényli.

**Betegek és módszer:** Munkánkban 5 esetünk írásos és képi dokumentációjával ismertetjük a fenti kórállapot javasolt kivizsgálási és ellátási algoritmusát. Továbbá a hazai és nemzetközi irodalomban elérhető ismereteket is összegezzük összefoglalásunkban.

**Eredmények:** A dokumentált és éveken át követett betegeink vizsgálata után kijelenthető, hogy megfelelő előkészítés, műtéttervezés, valamint a pre- és posztoperatív antibiotikum és sebkezelési menedzsment mellett a probléma műtéti megoldása jó eredménnyel és nagy biztonsággal végezhető.

**Megbeszélés:** A hazánkban az egyre frekvenciáltabb morbid elhízás mellett a jövőben feltehetően a scrotalis elefantiázis is gyakoribbá válik, így nemcsak a filariázisra endémiás területeken, de Magyarországon is szükséges az efféle esetek kivizsgálásának és ellátásának ismerete.

## KULCSSZAVAK

SCROTALIS ELEFANTIÁZIS, LYMPHOEDEMA, SÚLYOS ELHÍZÁS

## Investigation and treatment of non-infectious scrotal elephantiasis – case collection and literature review

### SUMMARY

**Introduction:** Scrotal elephantiasis is a rare, benign entity with radical impact on the quality of life. In the Third World chronic lymphedema and enlargement of the scrotum usually occurred due to filariasis or other infections, in more developed countries it mainly happens for other reasons like morbid obesity. Because of its rarity, investigation and treatment of the problem requires special care and coordinated cooperation between the urologist dermatologist and plastic surgeon team.

**Patients and methods:** In our work, written and visual documentation of 5 cases is presented with the proposed algorithm management of the condition. In addition, we summarize the available knowledge represented in domestic and international literature.

**Results:** After studying our well documented patients, it can be stated that proper preparation, surgical planning, pre- and postoperative antibiotic and wound management, the surgical solution of the problem can be achieved with good results and high safety.

**Discussion:** As the aftermath of the increasing incidence of morbid obesity in Hungary, scrotal elephantiasis is likely to become more common in the future, thus it is desired for all urologists to be familiar with the management algorithm of the condition.

### KEYWORDS

SCROTAL ELEFANTIÁZIS, LYMPHEDEMA, MORBID OBESITY

## Bevezetés

A herezacskó megnagyobbodásának számos oka és formája lehet (fertőzés, tumor, veleszületett nyirokér-malformáció stb.) ám ezek közül, a fejlett világban tapasztalt relatív ritkaságával és groteszk megjelenésével, kiemelkedik a scrotalis elefantiázis,

azaz a nyirok pangás következtében megjelenő, jellemző bőrelváltozással (lásd: elefántbőr) tarkított, herezacskó egészére kiterjedő (sokszor a hímvesszőt is involváló) kórállapot. Ennek eredete lehet primer (a nyirokútak intrinszik hibájából eredően), vagy lehet (és sokkal gyakrabban az) szekunder, egy nyirok-elfolyást akadályozó mechanizmus (1, 2). Ezen jóindulatú, ám

krónikus, a beteg számára rendkívüli kényelmetlenséget okozó elváltozás Európában korábban ritkábban került látótérbe. Bővebb ismereteket inkább a fejlődő világból közölt tanulmányok által nyerhetünk, amelyek főleg infekciós eredetű eseteket ismertetnek. Ritkán fordul elő, hogy egy-egy Indiából vagy Afrikából közölt eset, vagy esetgyűjtemény ne például a filariázissal legyen összeköthető (3, 4). A világ fejlettebb országaiban általában más eredetűek és természetesen sokkal ritkábbak az efféle elváltozások: peritoneális dialízis, nyirokerek tumoros, traumás, kongenitális, vagy operációt/radioterápiát követő kompressziója-elzáródása következtében is kialakulhat az elváltozás, de a nagymértékű elhízás mellett megjelent elefantiázis az egyetlen, amely az idő előrehaladtával egyre nagyobb gyakoriságot mutat (5, 6)! És bár az entitás eredete eltérhet, kijelenthető, hogy a sebészi intervenció szükségessége és annak módja a probléma genezisétől függetlenül fenn áll és gyakorlatilag megegyezik, így bátran felhasználhatjuk az elmaradottabb területeken szerzett tapasztalatokat betegeink gyógyításában! Munkánkban öt, az utóbbi hat évben klinikánk orvosainál és plasztikai sebészekből összeállt sebészi team által operált beteg szigorúan dokumentált esetét mutatjuk be, és ismertetjük a hazai és nemzetközi irodalom témát tárgyaló munkáit is.

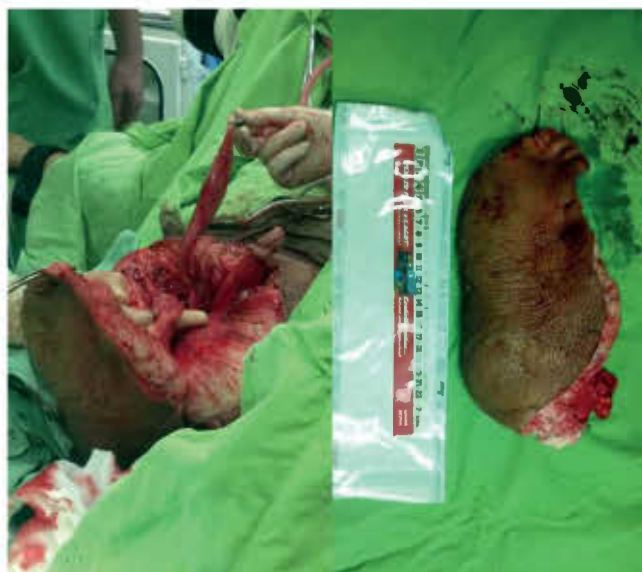## Betegek és módszer

Öt beteg esetét mutatjuk be. Többnyire fiatal, 23–49 éves (átlag: 39,4 éves) férfiak, jelentős alapbetegség, és – eltekintve a méretes scrotalis duzzanattól és a betegek majd mindegyikénél tapasztalt, morbid (BMI >40 kg/m<sup>2</sup>) obesitástól – számottevő egészségügyi probléma nélkül. Függetlenül attól, hogy a beteget klinikánk ambulanciáján láttuk először, vagy külső intézet referálta, bizonyos kivizsgálási protokollokon mindegyikük átesett: minden beteg anamnézise és előzetes dokumentációja átvizsgálásra és rögzítésre került, majd fotók készültek az elváltozásról.

A betegeket kikérdeztük a probléma fennállásának idejéről, testtömegük múltbeli változásáról, külföldi (főleg afrikai, indiai és ázsiai) tartózkodásukról, dermatológiai problémákról. Ezt követően tüzetes fizikális vizsgálatot végeztünk (az elhízáson és a krónikus scrotalis nyiroködémán kívül egyéb eltérést egyik esetben sem találtunk), majd labor- és képalkotó vizsgálatok következtek: hasi- és scrotalis ultrahangvizsgálat, majd komputertomográfia (CT) és/vagy mágneses rezonanciavizsgálat (MR) történt. Az MR-vizsgálat egy esetben felvetette a popliteális régió térfoglalását, azonban ez további vizsgálatokkal nem igazolódott. A többi esetben sem hasi, sem egyéb nyirokérpangáshoz vezető eltérés nem igazolódott, és szisztémás kóralapot jelenléte sem merült fel. A betegeket minden esetben dermatológus (az infekciós és onkológiai eredet kizárására) és plasztikai sebész is vizsgálta. Plasztikai sebész nem mindig vett részt az operációban, de a műtétek megtervezésében és az utókezelésben (illetve további korrekciós eljárásokban) is szükség volt szakértelmére. A hasonló esetek kivizsgálása során a fenti diagnosztikus algoritmus (lásd: anamnézis, fizikális vizsgálat, labor és hasi képalkotó, onkodermatológiai és plasztikai

### 1. TÁBLÁZAT: BETEGEINK ÖSSZEGYŰJTÖTT ADATAI

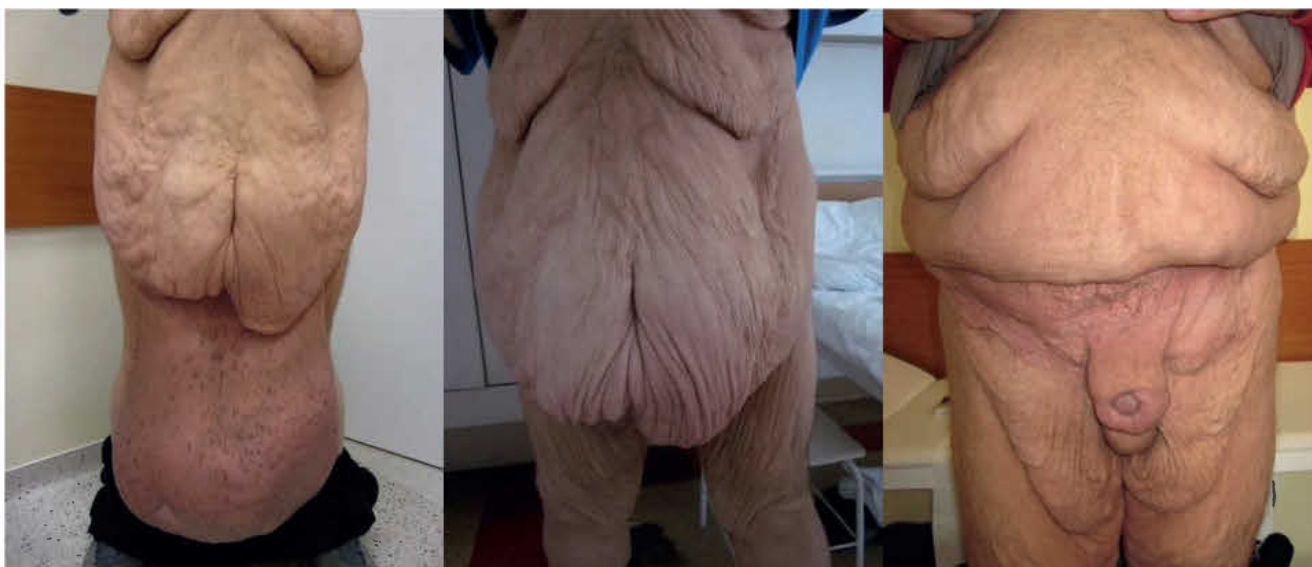
(n=5)	
Életkor (év)	39,4 (23–49)
BMI (kg/m <sup>2</sup> )	48 (26–74)
Utánkövetési idő (hónap)	45,4 (79–17)



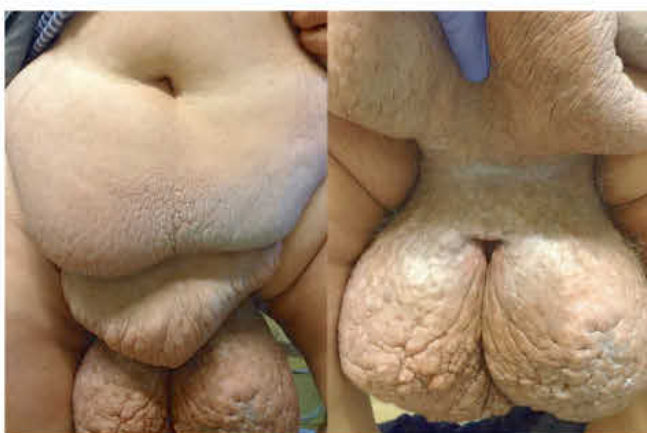1. ÁBRA: AZ ÖDÉMÁS SZÖVEK RESZEKCIÓJA SORÁN KIKÉSZÍTETT HÍMVESZŐ ÉS HEREVEZETÉKEK (BALRA) ÉS A RESZEKÁLT ÖDÉMÁS SCROTUM (JOBBRA) (2012)

sebészeti vizsgálat) alkalmazása javasolt az esetleges malignitások kizárására!

Mint ahogy egyik esetben sem igazolódott egyértelmű (infekciós, onkológiai, endokrinológiai vagy egyéb) kórok, az elváltozást idiopátiásnak, vagy az elhízás következményének kezeltük, és elsősorban testtömegcsökkentést javasoltunk. Betegeink kivizsgálás idején mért testtömegindexe 74, 57, 42, 41, és 26 kg/m<sup>2</sup> volt, tehát az öt betegből négy morbidan elhízottnak, egy pedig enyhén túlsúlyosnak számított (1. táblázat). Bár a testtömeg nagymértékű csökkenése és a nyiroködéma kialakulása között egyértelműen nem tisztázott a (egyesek szerint ráadásul reciproknak) viszony, a fogyás mégis minden alkalommal javasolt a scrotalis nyirokpananggal diagnosztizált betegeknél. Egyrészt a nyirokerek kompressziójának csökkentése az ödéma mérsékléséhez vezethet, másrészt a testtömeg normalizálásán keresztül csökken a perioperatív komplikációk és sebgyógyulási zavar előfordulásának lehetősége is (7). Habár a súlyosan obes betegek mindegyikének sikerült bizonyos testtömegcsökkenés elérése, panaszuk érdemben nem javultak, ezért – további alternatív kezelési módoktól eltekintve – az operatív megoldás mellett döntöttünk, amelyet a betegek a körültekintő felvilágosítást követően elfogadtak. Felhívtuk a betegek figyelmét a várható komplikációkra és sebgyógyulási zavarokra, és a transzfúzió adásának esetleges szükségességére is. Továbbá elengedhetetlen



**2. ÁBRA: TÖBB, MINT 30 KILOGRAMMOS, BOKÁIG LÓGÓ SCROTALIS ELEFANTIÁZIS (BALRA), ILLETVE A SCROTALIS ÉS VÉGÜL ABDOMINÁLIS PLASZTIKA UTÁNI KÉP (KÖZÉPEN ÉS JOBBRA) (2013)**



**3. ÁBRA: SCROTALIS ELEFANTIÁZIS ÉS SZINTÉN ELEFÁNTBŐRSZERŰ KÖTÉNYHAS – OPERÁCIÓ ELŐTT (2014)**

volt annak tisztázása, hogy a beteg elvárásai mennyire lesznek átfedésben a várható esztétikai eredményekkel.

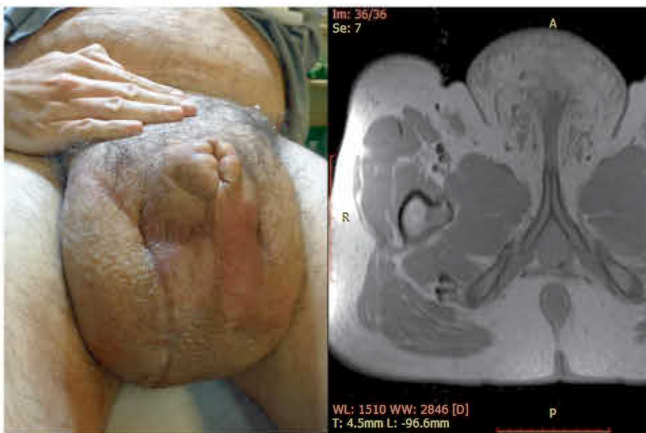Az öt esetből négyben klinikánk adott helyet a primer beavatkozásnak, egy alkalommal pedig tapasztalt szakorvosunk külső intézetben segédkezett a műtét lebonyolításában. Az operációk során a raphe-n indított, az elefantiázisos területet megfelelő, majd körülmetsző vágással – a scrotum és a hímvessző kiemelésével párhuzamosan – eltávolítottuk a megvastagodott bőrt és az ép (herezacskó és előbőr) szövetekből végeztük el a szövetszűrészt (1–5. ábrák). Minden operációt antibiotikum adása mellett és körültekintő aneszteziológiai felkészítést követően végeztünk. A műtétek alatt jelentős események nem történtek, transzfúzió adására csak egy alkalommal volt szükség. A műtétet követően – a körültekintő sebápolásnak köszönhetően – jelentős sebgyógyulási zavar, illetve sebfertőzés egyik esetben sem volt. Az eltávolított szövetek (amelyek tömege 5 és 30 kg között változott) hisztológiai vizsgálata egyik

esetben sem igazolt infekciót, vagy neopláziát. Az ötből három beteg szorult további műtetre, kettőnél a kötényhas plasztikája történt, egy esetben pedig ismételt ödéma megjelenése miatt laparoszópos nyirokérlezárást végeztünk.

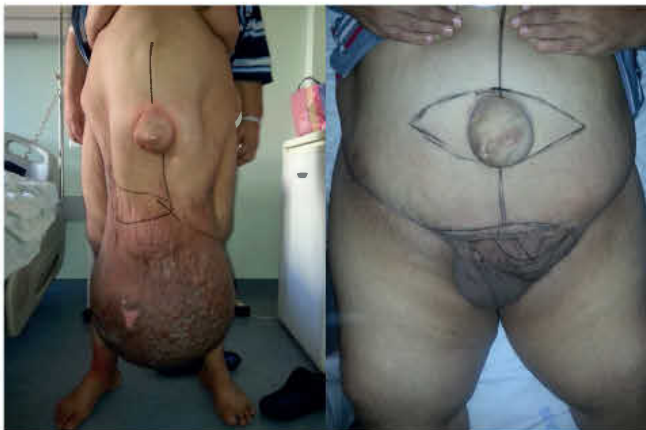A fenti esetek mindegyikében külön kiemelt figyelmet kapott a műtét alatti tenziómenedzsment és volumenpótlás, az ezt követő, hosszú távú tromboprofilaxis, antibiotikum-kezelés és természetesen az életvezetési és további testtömegcsökkentést segítő tanácsok részletes ismertetése. Betegeink esetében egyik alkalommal sem fordult elő sebészeti beavatkozást igénylő (Clavien-Dindo >2) szövődmény. A primer műtéttől számított követési időben (79–17, átlagosan 45,4 hónap) scrotalis elefantiázis ismételten nem alakult ki. A betegek követését minden esetben az operáló orvospáros (urológus és plasztikai sebész) közösen végezte, lévén, hogy a fenti esetek közül több is további korrekciós beavatkozásra szorult a herezacskó plasztikáját követően.

## Irodalmi áttekintés

A PubMed oldalon végzett keresés 177 találatot ad (az állati vizsgálatok kizselektálása után) a „scrotal elephantiasis” kifejezésre: ezek közül 53 (30%) csak egy-egy eset bemutatására szorítkozik, 16 (9%) pedig kettő, vagy annál több esetet prezentál. Az utóbbiak közül azonban kiemelkedik az a két publikáció, amelyek több száz (pontosan 274 és 350) esetről is beszámolnak (3, 11). Az esetismertetések közül 46 (26%) infekciós témájú, 15 idiopátiás (8,5%) (vagy az elhízással kapcsolatos), 5 tumoros (2,8%), 1 (0,5%) terápiás szövődmény következtében kialakult elefantiázisról ír, 2 (1%) közlemény pedig kongenitális esetekről számol be. Ezek mellett 19 diagnosztikai (10,7%) és 42 (23,7%) terápiás összefoglaló, valamint egy irodalmi kutatás is van a felsoroltak közt (0,5%). Emellett 11 (6%) alap- és gyógyszer-



**4. ÁBRA: FUTBALLABDÁNYI SCROTUM, MEGVASTAGODOTT BŐRREL, ALIG TAPINTHATÓ HÍMVESSZŐVEL (BALRA) ÉS MR-FELVÉTEL A GENITÁLIS ELEFANTIÁZISSAL (JOBBRA) (2015)**



**5. ÁBRA: MASSZÍV SCROTALIS ELEFANTIÁZIS – PRE- (BALRA) ÉS POSZTOPERATÍV KÉP (JOBBRA) (2016)**

kutatási közlemény is szerepel, 5 klinikai szignifikanciával nem rendelkező leírat mellett.

31 közlemény (17,5%) hosszabb, epidemiológiai összefoglaló is olvasható, természetesen az endémiás területek országaiból, amelyek értelemszerűen igen csekély segítséget nyújtanak a nyugati világban tapasztalt előfordulás megbecsüléséhez. Ösz-

szességében kijelenthetjük, hogy a fenti probléma az előfordulásához képest meglehetősen ritkán tárgyalt: az Egészségügyi Világszervezet weboldala (<https://who.int>) szerint 2000-ben 120 millió parazitás infekció és 40 millió testi torzulást elszenvedő beteg élt a világon. Az utóbbi 5 évben csupán 9, az utóbbi tízben pedig 29 új munka jelent meg (PubMed), 1950 és 2000 között az arány még ennél is alacsonyabb volt: 105 új publikáció jutott 50 évre. Tekintettel arra, hogy a fejlődő világban egyre nagyobb számban élnek túlsúlyos emberek és az ilyen értelemben vett fejlődő világ is egyre bővül, igen valószínű, hogy a scrotalis elefantiázis előfordulásának növekedését tapasztaljuk majd a jövőben hazánkban és Európában is.

A magyar szakirodalomban megjelent szűkös mennyiségű munkából elsősorban a Magyar Sebészetben megjelent 1951-es (12), majd a Magyar Urológiában megjelent 2018-as (13) esetbemutatót említendő. A jelenlegihez hasonló, betegutat hosszan és részletesen végig kísérő, a modern orvosi irodalmat áttekintő közlemény hiánycikk a magyar urológia irodalmában, így bátorokunk támpontot nyújtani közleményünkkel minden hasonló problémával szemben álló kollégának.

## Megbeszélés

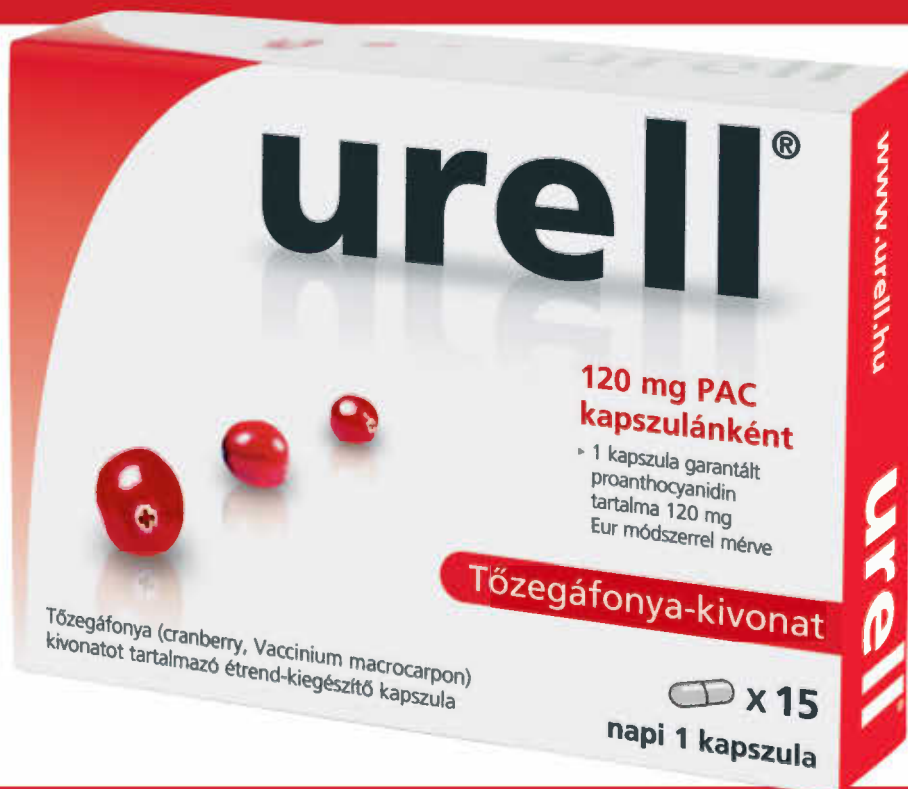Habár a herezacskó elefantiázisa több okból is előfordulhat, egyre gyakoribb – főként fejlett világban – hogy a nagyfokú elhízás áll a háttérben (8). Az abdominális adipozitás ugyanis gyakran nagymértékű kompressziót fejt ki a nyirokerekre, meggátolva ezzel a nyirok természetes áramlását. Az ödéma kialakulását krónikus gyulladásos állapot és a folyadék felhalmozódása előzi meg, amit fibrózis és a pangás feletti bőrterület hiperkeratózisa és kiszáradása követ (9). Konzervatív kezelési megoldástól jelentős változás nem várható, a nagyméretű scrotális nyirokpangás következtében kialakuló elefantiázis ellátása sebészi. Ez magába foglalja az ödémás szövet reszekcióját, és a scrotum, illetve a hímvessző bőrének rekonstrukcióját – valamint volumen – és infekciókontroll igen körültekintő pre-, intra- és posztoperatív menedzsmentjét (10). Az általunk bemutatott esetekben a megfelelő és alapos kivizsgálás, plasztikai sebész segítségével történő műtéttervezés és adekvát aneszteziológiai háttérrel történő együttműködés biztosította az operációk kiváló rövid- és hosszú távú eredményét.

## Irodalom

1. Elephantiasis of the Scrotum and Labia Pudendi. The Medico-Chirurgical Review. 1830; 12(24): 505–509.
2. Shaitelman SF, Cromwell KD, Rasmussen JC, et al. Recent Progress in Cancer-Related Lymphedema Treatment and Prevention. CA: a cancer journal for clinicians 2015; 65(1): 55–81. <https://doi.org/10.3322/caac.21253>
3. Dandapat MC, Mohapatro SK, Patro SK. Elephantiasis of the penis and scrotum. A review of 350 cases. Am J Surg 1985 May; 149(5): 686–90. [https://doi.org/10.1016/S0002-9610\(85\)80156-2](https://doi.org/10.1016/S0002-9610(85)80156-2)
4. Geshere Oli G1, Tekola Ayele F, Petros B. Parasitological, serological and clinical evidence for high prevalence of podoconiosis (non-filarial elephantiasis) in Midakegn district, central Ethiopia. Trop Med Int Health 2012 Jun; 17(6): 722–6. <https://doi.org/10.1111/j.1365-3156.2012.02978.x>

5. Abraham G, Blake PG, Mathews R, et al. Genital swelling as a surgical complication of continuous ambulatory peri-toneal dialysis. *Surg Gynecol Obstet* 1990; 170: 306–308.
6. Porter W, and Bunker C. Chronic penile lymphedema: a report of 6 cases. *Arch Dermatol* 2001; 137: 1108–1110.
7. Mehrara BJ, Greene AK. Lymphedema and obesity: is there a link? *Plast Reconstr Surg* 2014; 134: 154e–60e. <https://doi.org/10.1097/PRS.0000000000000268>
8. Champaneria MC, Workman A, Kao H, Ray AO, Hill M. Reconstruction of massive localised lymphoedema of the scrotum with a novel fascio-cutaneous flap: A rare case presentation and a review of the literature. *J Plast Reconstr Aesthet Surg* 2013 Feb; 66(2): 281–6. <https://doi.org/10.1016/j.bjps.2012.06.024>
9. Kuepper D. Giant scrotal elephantiasis. *Urology* 2005 Feb; 65(2): 389. <https://doi.org/10.1016/j.urology.2004.08.051>  
<https://doi.org/10.1016/j.urology.2004.08.040>
10. Zacharakis E, Dudderidge T, Zacharakis E, Ioannidis E. Surgical repair of idiopathic scrotal elephantiasis. *South Med J* 2008 Feb; 101(2): 208–10. <https://doi.org/10.1097/SMJ.0b013e318161290a>
11. Carme B, Laigret J. Filarian elephantiasis in French Polynesia (Wuchereria bancrofti var. pacifica). Health study on 274 subjects. I Epidemiological and Clinical aspects. *Bull Soc Pathol Exot Filiales* 1978 Nov-Dec; 71(6): 455–65.
12. Bard R. Sorotal and preputial elephantiasis complicated by lymphangiectasis. *Magy Seb* 1951; 4(4): 293–5.
13. Magyar A, Póth S, Kóves B, Tenke P. Tíz kilogrammos scrotalis elephantiasis műtéti megoldása. *Magyar Urológia* 2018; 30(1): 17–20. <https://doi.org/10.22591/magyuro.2018.1.magyar.17>

# urell®



Tőzegáfonya kivonat  
étrend-kiegészítő garantált  
proanthocyanidin (PAC)  
tartalommal  
120 mg Eur módszerrel mérve  
36 mg BL-DMAC módszerrel mérve

120 mg PAC Eur  
36 mg BL-DMAC