

Nőből-férfi nemi megerősítő műtét: metoidioplastika – 6 beteg eredményeinek ismertetése

Bordás Noémi dr.^{1,2}, Vladimir Kojovic dr.², Marta Bizic dr.²,
Borko Stojanovic dr.², Miroslav L. Djordjevic dr.²

¹Kiskunhalasi Semmelweis Kórház, Urológiai osztály, Kiskunhalas (osztályvezető: Holman Endre dr.)

²Belgrade Center for Genital Reconstructive Surgery, Belgrád, Szerbia (osztályvezető: Miroslav L. Djordjevic dr.)

Levelezési cím:
Dr. Bordás Noémi
Semmelweis Kórház,
Urológiai osztály
6400 Kiskunhalas
Dr. Monszpart László u. 1.

ÖSSZEFOGLALÁS

Célkitűzés: Nőből férfi (FtM) tanszneműség esetén, metoidioplastika elvégzésével a clitorisból neophallus képezhető. A szerzők célja a módszerek, indikációk, lehetséges szövődmények, műtéti alaplépések, eredményeik és néhány posztoperatív szempont bemutatása.

Anyag és módszer: 2014 és 2018 között sebészeti munkacsoportunk 6 magyar beteget operált. Minden esetben Belgrád-metoidioplastika történt. A páciensek a World Professional Association for Transgender Health Standard of Care 7. verziójának sebészeti kritériumrendszerének megfeleltek.

Eredmények: Az átlagos követési idő 26 hónap volt (4–56 hónap). Az átlagos hospitalizáció időtartama 3 nap volt (2–5 nap). Minden beteg esetében a posztoperatív eredmények jók, a neophallus érzékeny és a páciensek mindegyike képes állva vizelni. Anyagunkban húgycső-sipoly 33%-ban alakult ki metoidioplastika elvégzése után.

Következtetések: Válogatott beteganyagban a metoidioplastika jó alternatívája lehet a totál phalloplastikának. Az egylépcsős Belgrád típusú metoidioplastika esetében a clitoris megnyújtása és kiegyenesítése, valamint húgycső-rekonstrukció történik, amely az állva vizelést biztosítja, illetve ezzel egy időben a herezacskó rekonstrukciója is kivitelezhető here implantátumok behelyezésével.

KULCSSZAVAK

METOIDIOPLASZTIKA, NEOPHALLOPLASZTIKA, HÚGYCSŐPLASZTIKA, GENITÁLIS REKONSTRUKCIÓ, NEMI MEGERŐSÍTŐ MŰTÉT, FtM TRANSZSEXUALIZMUS

Gender affirmation metoidioplasty in female to male gender dysphoria – results of six patients

SUMMARY

Objectives: Metoidioplasty represents a technique for creating a neophallus from clitoris, in female to male (FtM) transsexuals. This article provides an overview of methods and the indications, possible complications, essential steps of the metoidioplasty procedure, our Hungarian patients' results and some aspects of postoperative care.

Material and methods: Between 2014 and 2018 six Hungarian patients were operated by our surgical team. Belgrade type metoidioplasty were performed in all cases. Surgical inclusion criteria of Standards of Care Version 7 of World Professional Association for Transgender Health were followed.

Results: Mean follow up was 26 months (range from 4 to 56 months). Mean hospitalization was 3 days (range from 2 to 5 days). All patients had good postoperative outcomes, preserved sensation of the neophallus, and they all void in standing position. Rate of urethral fistula was 33%.

Conclusion: Metoidioplasty can be a good alternative of total phalloplasty in selected patients. As a one-stage procedure, Belgrade metoidioplasty includes lengthening and straightening of the clitoris to make a neophallus, urethral reconstruction to enable voiding while standing, and scrotal reconstruction with insertion of testicular implants.

KEYWORDS

METOIDIOPLASTY, NEOPHALLOPLASTY, URETHROPLASTY, GENITAL RECONSTRUCTION, GENDER AFFIRMATION SURGERY, FtM TRANSGENDERISM

Bevezetés

A metoidioplastika egy egylépcsős nemi megerősítő műtéti lehetőség nőből férfi (FtM) transzszexualizmus esetében. A beavatkozás lehetővé teszi a töblépcsős komplex phalloplasztika

elkerülését. A betegek pontos igényeinek felmérése, a gondos beavogatás és tájékoztatás elengedhetetlen nemi megerősítő sebészeti beavatkozások tervezése előtt. Metoidioplastika során az alkalmazott technikát egyaránt befolyásolják a páciensek anatómiai adottságai, a rendelkezésre álló

szövetek minősége és a betegek preferenciája. Alapvető cél a jó kozmetikai eredmény, az állva vizelés biztosítása, valamint a szexuális funkciók megőrzése és/vagy fokozása. Természetesen a metoidioplastika során képzett mikropénisz a közönségre nem vagy igen ritkán alkalmas. Azonban jól válogatott beteganyagot vizsgálva, a műtöttek többsége a nemiszervük férfias küllemével, a vizelési és szexuális funkcióikkal elégedett lehet, vagy elégedettségük nagyban fokozható, amely nemi dysphoria érzésük és szociális beilleszkedésük, életminőségük és párkapcsolatuk szignifikáns javulásához vezethet.

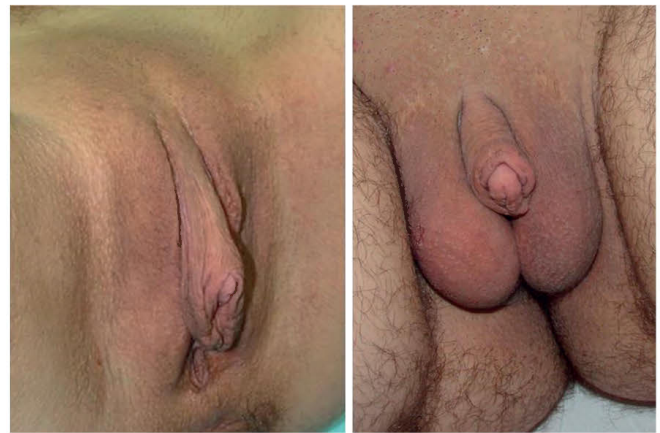Anyag és módszer

2014 és 2018 között a munkacsoportunk 6 metoidioplastikát végzett el magyarországi betegeken a Belgrádi Transzgesztségügyi és Genitális Rekonstrukciós Sebészeti Centrumban. Minden beteg a WPATH (World Professional Association of Transgender Health) transzgesztségügyi standardok 7 verziója kritériumrendszerének megfelelt, valamint érvényes pszichiátriai, klinikai szakpszichológiai véleményekkel és minisztériumi engedélyekkel, új anyakönyvi kivonatokkal rendelkeztek. A betegek mindegyike szisztémás és lokális hormonterápiában, valamint vákuumterápiában részesült. Minden esetben egyedi műtéti tervezés és kivitelezés történt. Minden betegnél „Belgrade metoidioplastiká”-t végeztünk (1. ábra). A bilaterális mastectomia, hysterectomia és adnexectomia minden páciens esetében a metoidioplastikát megelőzően történt más intézetben. Metoidioplastikával egy időben 4 betegnél történt mellkas-korrektív esztétikai műtét. A Belgrade metoidioplastika leegyszerűsített alaplépései:

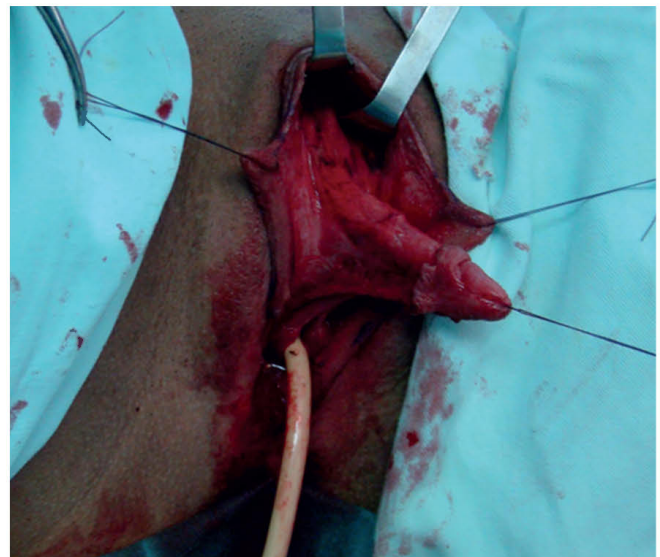
1. vaginectomia vagy colpocleisis,
2. metoidioplastika (clitoris-rekonstrukció: kiegyenesítés és hosszabbítás) (2. ábra),
3. húgycső-rekonstrukció (szájnyálkahártya és lokális bőrlebegek kombinált felhasználása) (3–4. ábra),
4. scrotoplasztika és bőrrekonstrukció,
5. hereimplantátumok behelyezése (5. ábra).

Eredmények

A műtétek utáni átlagos követési idő 26 hónap (4–56 hónap). Az átlagos hospitalizáció 3 nap (2–5 nap). A műtét során behelyezett dréneket átlagosan a 3. napon, húgycső-stentet a posztoperatív 10. napon, míg az epicystostomás csövet 3 hét után távolítottuk el. Minden beteg képes állva vizelni a műtétet követően és az erotikus szenzáció minden esetben megtartott (6. ábra). A betegek nem bánták meg a műtétet, a kozmetikai eredményekkel mindannyian elégedettek. Húgycsősipoly 3 esetben alakult ki, egy esetben spontán gyógyult és 2 beteg (33%) esetében sipolyzáró műtét volt szükséges. A hereprotézisek pozíciójának aszimmetriája 1 esetben alakult ki, de a beteg az aszimmetria műtéti korrekcióját nem óhajtotta. További major szövödményt nem észleltünk. Kiegészítő mellkaskorrektív eredményekkel az érintettek elégedettek voltak, mellkas műtéti sebek szövödmény nélkül gyógyultak. Minden beteg esetében a képzett pénisz posztoperatív vákuum terápiáját javasoltuk.



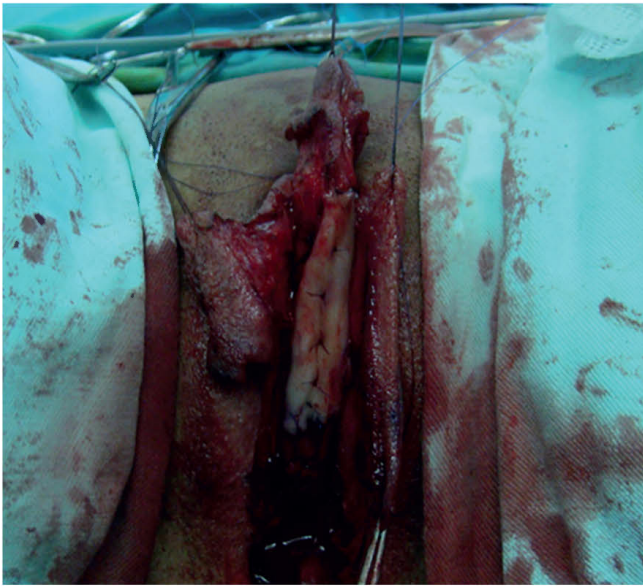
1. ÁBRA: METOIDIOPLASZTIKA ELŐTT ÉS UTÁN



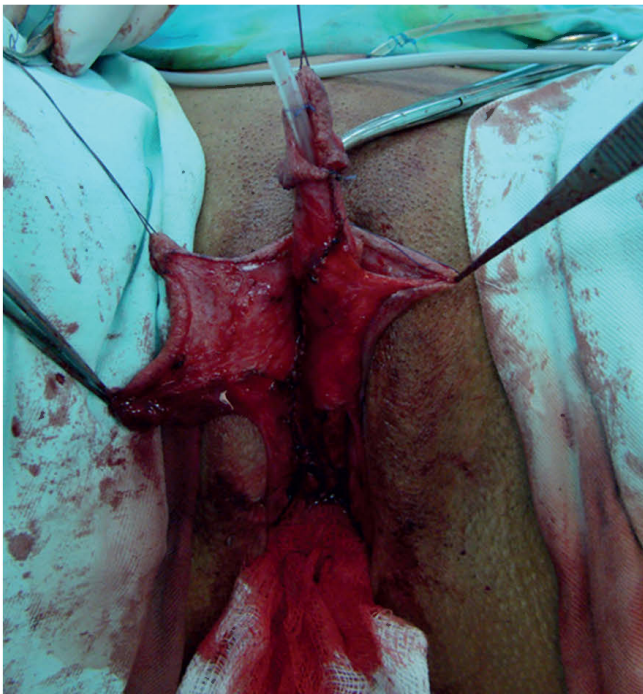
2. ÁBRA: A CLITORIS TÖRZSÖGZŐ SZALAG TELJES ÁTVÁGÁSA

Megbeszélés

A nemi megerősítő műtétek eredményességének egyik kulcsa a precíz betegszelekció, valamint az egységes kritériumrendszerek alkalmazása. Mind a pszichológiai mind a pszichiátriai vizsgálatok célja, hogy kóros pszichopatológiai történéseket azonosítsanak és a nemi identitás stabilitását, valamint a transzneműség dominanciáját vizsgálják. A pszichológus általában részletes személyiségelemzést végez tesztek alapján (pl.: Roschach, MMPI). Mindkét véleménynek meg kell erősítenie a transzneműség diagnózisát (F6400: transzszexualizmus) és nyilatkoznia kell arról, hogy egyéb mentális zavar vagy pszichiátriai betegség tünetei észlelhetőek-e, amelyek a döntések meghozatalában korlátoznák a páciens vagy kezelést igényelnek. Mindemellett a vélemény tartalmazza, hogy a nemi megerősítő beavatkozások, hormonterápia és a névwáltás a beteg életminőségét nagyban javítanak, így a tervezett procedúráknak pszichológiai és pszichiátriai ellenjavallata nincs.



3. ÁBRA: A HÚGYCSŐLEMEZ ÁTVÁGÁSA UTÁN A SZÁJNYÁLKAHÁRTYA-GRAFT FELHELYEZÉSE

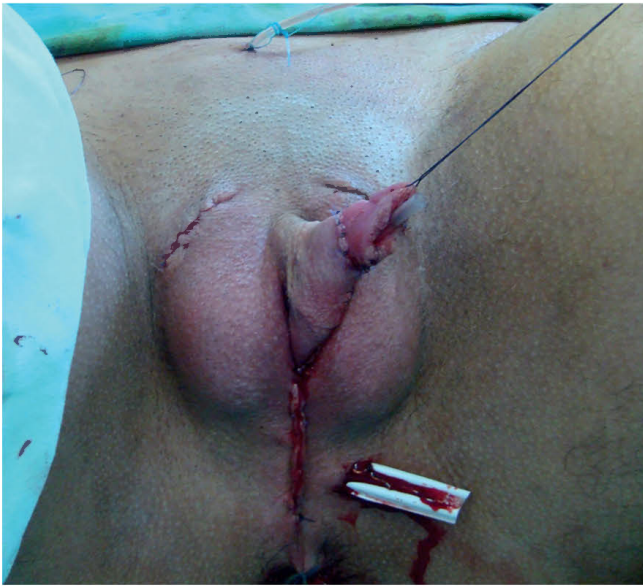

4. ÁBRA: NEOURETHRA KIALAKÍTÁS: AZ EGYESÍTETT SZÁJNYÁLKAHÁRTYA-GRAFT, LABIA MINORA LEBENY ÉS JÓL VASZKULARIZÁLT GENITÁLIS LEBENY

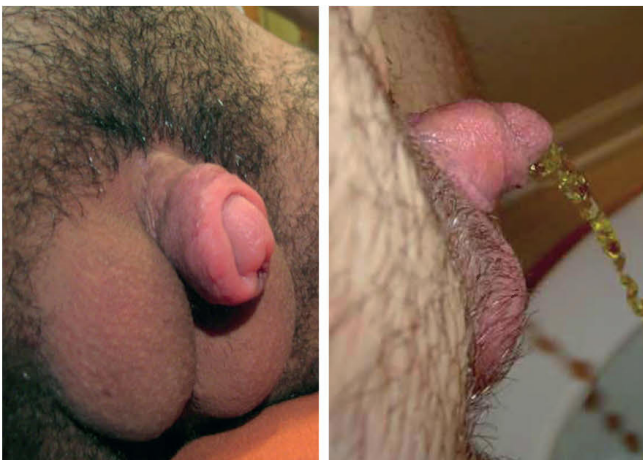A részletes betegtájékoztatót követően tapasztalatunk alapján a metoidioplastika műtét relatíve népszerű FtM transzneműség esetén, bár a magas költségek miatt a magyar betegek számára sokszor nehezen hozzáférhető. E műtét mellett dönthet olyan személy, aki például tartós kapcsolatban él és a nemi örömszerzés egyéb formáival teljesen elégedett (más erogén zónák izgatása, orális szex stb.) – hiszen az orgazmuskészség megmarad a metoidioplastika után is, mivel a clitorisból képzett glans és a fel-

használt lokális lebenyek érzékenysége megtartott. Választhatja az is, akinek nincs partnere és nem is tervez párkapcsolatot; választhatja az is, aki homoszexuális kapcsolatban kíván élni és anális szexet folytat (hiszen a transzneműség nem azt jelenti, hogy minden transznemű személy heteroszexuális kapcsolatot keres a nemi megerősítés után). Továbbá sokaknak riasztóak a phalloplastika műtét szövődményei, a kockázatok, idegenkednek a péniszimplantátumoktól, taszítja őket az esztétikai eredmény, nem akarnak sorozatos műtéteket és nem utolsó sorban esetleg nincs is erre pénzük, de az egylépcsős metoidioplastikát kedvező alternatívának tartják. Sokan csak átmeneti megoldásként tekintenek a metoidioplastikára, majd későbbiekben tervezik a phalloplastikát (anyagi megfontolás vagy tartós partnerhiány). A metoidioplastikát először *Lebovic* és *Laub* említették (1) közleményükben a phalloplastika egylépcsős alternatívájaként. A húgycső meghosszabbításától függően e 3-8 cm-es képzett pénisz a genitáliák realiztikus megjelenését, az állva vizelést, az erotikus szenzációk megtartását képes biztosítani a betegek számára. A penetrációra való alkalmassága elmarad a phalloplastika során képzett pénisztől, a közösülésre alkalmas neophallus ezzel a technikával kevésbé vagy nem képezhető. Nagy előnye azonban a lokális szövetek felhasználása miatt a természetesség, szexuális spontaneitás és erotikus szenzáció megőrzése. Kellően szelektált és motivált betegek kezelésekor a phalloplastika alapvető hátrányai kiküszöbölhetőek vagy nagymértékben csökkenthetőek metoidioplastika választása esetén – mint például a magas költségek, több lépcsős beavatkozások, hosszú műtéti idő, nagy műtéti rizikó és szövődményráta, protézisek nehéz kezelhetősége és meghibásodási lehetősége, szexuális spontaneitás elvesztése, donor területtorzító és nem esztétikus hegei stb. (2). A magas BMI-index, kedvezőtlen testalkat, vagy a hormonterápiára adott limitált válaszkészség negatívan befolyásolják a metoidioplastikák eredményességét. Néhány plasztikai sebészeti manőver, lokális hormonkészítmények vagy vákuumterápia alkalmazása javíthatják az elégedettség mutatókat és a szövődmények arányát. A nemzetközi irodalom alapján a szexuális elégedettség mind a metoidioplastika, mind a phalloplastika esetében magas (3). A metoidioplastika utáni phalloplastika aránya egy tanulmány szerint 13,52% (4).

A metoidioplastika több technikája ismert. Történhet egyszerűen az urethra extenziója nélkül (egyszerű metoidioplastika) vagy népszerűbben az állva vizelést lehetővé téve a húgycső meghosszabbításával (ring metoidioplastika, Belgrade metoidioplastika) (5, 6). A neourethra képzéséhez számos lokális lebeny (genitális bőr, illetve mucosa lebenyek, hüvelyi lebenyek) és más graftok (például szájnálkahártya) felhasználhatóak. A képzett pénisz bőrét általában lokális lebenyek felhasználásával alakítják ki. A metoidioplastikát gyakran egy lépésben kombinálják más beavatkozásokkal: hysterectomia, oophorectomia, vaginectomia, scrotoplastika, hereimplantátum behelyezés és más plasztikai sebészeti és esztétikai műtétek. A szövődmények kockázata a műtét komplexitásának növekedésével egyértelműen fokozódik, de még az egyszerű metoidioplastika esetében is nagy műtéti tapasztalattal rendelkező sebészeti munkacsoport választása javasolt. A posztoperatív komplikációkat csoportosíthatjuk minor (pl.: haematoma, infekció, ki-



5. ÁBRA: POSZTOPERATÍV FELVÉTEL A REKONSTRUKCIÓ UTÁN



6. ÁBRA: 3 HÓNAPPAL MŰTÉT UTÁN, VALAMINT VIZELÉS KÖZBEN

sebb bőrnekrozis, húgyúti fertőzés, enyhe vizelet panaszok, kis húgycsőfisztulák) és major szövödmények (pl.: nagyfokú bőrnekrozis, fistulák, húgycsőszűkület, implantátum-elmozdulás vagy kilökődés) szerint. Utóbbiak esetében további műtéti korrekciók szükségesek. Az irodalmi adatok szerint a szövödmények aránya 17,5% és 35% között változik (4, 7, 8, 9).

Következtetések

FtM transzszexualizmus esetén nemi megerősítő műtéti lehetőség a metoidioplastika, olyan betegek számára, akik férfias külső genitáliákra törekzenek, de elfogadják azt, hogy képzett péniszük méretei a felnőtt átlagos méretekkel el fognak maradni. E műtét lehetőséget teremt a többlépcsős phalloplastika elkerülésére. Jól válogatott beteganyag és tapasztalt munkacsoport esetén a funkcionális és pszichoszexuális eredmények jók. A megfelelő preoperatív tervezés, előkészítés, felvilágosítás, anatómiai és rekonstrukciós ismeretek elengedhetetlen tényezők a sikeres műtétekhez. A metoidioplastikák jelenlegi technikai lehetőségeivel esztétikus képzett pénisz alakítható ki, amely az állva vizelést biztosítja, szexuális funkciókat megőrzi vagy javítja, és elfogadható szövödményráta biztosít kellő tapasztalatú centrum választása esetén. A pácienseket minden esetben kötelező informálni arról, hogy a módszer fő hátránya, hogy a képzett pénisz az esetek legnagyobb többségében a közösülésre nem alkalmas. Az FtM nemi megerősítő genitália műtétek során a komplex igények figyelembevétele elengedhetetlen, így egyértelmű, hogy pusztán egyetlen sebészeti módszer alkalmazása nem lehet a siker kulcsa. Centrumok kialakítása elsődleges prioritás lenne nemzetközi és hazai szinten egyaránt, annak érdekében, hogy a transzegészségügyi ellátás minősége javulhasson. A transzegészségügyi sebészeti munkacsoport széles körű rekonstrukciós tapasztalata, magas esetszáma, kellő számú szakmailag kompetens professzionális specialista bevonása, nemzetközi egységes irányelvek és kritériumrendszerek használata, más nemzetközi transzegészségügyi intézményekkel való kooperáció nagyon fontos tényezők a központok esetleges kialakításában.

Irodalom

1. Lebovic GS, Laub DR. Metoidioplasty. In: Ehrlich RM, Alter GJ. (eds.) Reconstructive and plastic surgery of the external genitalia. Philadelphia: WB Saunders Co.; 1999. p. 355–360.
2. Djordjevic ML, Stanojevic D, Bizic M, et al. Metoidioplasty as a single stage sex reassignment surgery in female transsexuals: Belgrade experience. *J Sex Med* 2009; 6: 1306–13. <https://doi.org/10.1111/j.1743-6109.2008.01065.x>
3. De Cuypere G, T'Sjoen G, Beerten R et al. Sexual and physical health after sex reassignment surgery. *Arch Sex Behav* 2005; 34: 679–90. <https://doi.org/10.1007/s10508-005-7926-5>
4. Djordjevic ML, Bizic MR. Comparison of two different methods for urethral lengthening in female to male (metoidioplasty) surgery. *J Sex Med* 2013; 10: 1431–8. <https://doi.org/10.1111/jsm.12108>
5. Takamatsu A, Harashina T. Labial ring flap: a new flap for metoidioplasty in female-to-male transsexuals. *J Plast Reconstr Aesthet Surg* 2009; 62: 318–25. <https://doi.org/10.1016/j.bjps.2008.11.038>
6. Perovic SV, Djordjevic ML. Metoidioplasty: a variant of phalloplasty in female transsexuals. *BJU Int* 2003; 92: 981–5. <https://doi.org/10.1111/j.1464-410X.2003.04524.x>
7. Djordjevic ML, Bizic M, Stanojevic D, et al. Urethral lengthening in metoidioplasty (female-to-male sex reassignment surgery) by combined buccal mucosa graft and labia minora flap. *Urology* 2009; 74: 349–53. <https://doi.org/10.1016/j.urology.2009.02.036>
8. Hage JJ, Turnhout WM. Long-term outcome of metoidioplasty in 70 female to male transsexuals. *Ann Plast Surg* 2006; 57: 312–6. <https://doi.org/10.1097/01.sap.0000221625.38212.2e>
9. Rohrmann D, Jakse G. Urethroplasty in female to male transsexuals. *Eur Urol* 2003; 44: 611–4. [https://doi.org/10.1016/S0302-2838\(03\)00356-7](https://doi.org/10.1016/S0302-2838(03)00356-7)